Дифференциальная диагностика туберкулеза

ФГБНУ «ЦНИИТ»

Отдел дифференциальной диагностики и экстракорпоральных методов лечения Куклина Г.М.

ФГБНУ «ЦНИИТ»

Туберкулез органов дыхания:

- 1) первичный туберкулезный комплекс;
- 2) туберкулез внутригрудных лимфатических узлов;
- 3) диссеминированный туберкулез легких;
- 4) милиарный туберкулез;
- 5) очаговый туберкулез легких;
- 6) инфильтративный туберкулез легких;
- 7) казеозная пневмония;
- 8) туберкулема легких;
- 9) кавернозный туберкулез легких;
- 10) фиброзно-кавернозный туберкулез легких;
- 11) цирротический туберкулез легких;
- 12) туберкулезный плеврит (в том числе эмпиема);
- 13) туберкулез бронхов, трахеи, верхних дыхательных путей;
- 14) туберкулез органов дыхания, комбинированный с профессиональными пылевыми заболеваниями легких (кониотуберкулез).

ФГБНУ
«ЦНИИТ»

Для туберкулеза легких характерно

- В анамнезе контакт с больными туберкулезом
- Положительные иммунологические тесты (проба Манту, с аллергеном туберкулезным рекомбинантным – Диаскинтест)
- Квантифероновый тест (QuantiFERON®-TB Gold) Анализ выявления гамма-интерферона является средством диагностики активной или латентной туберкулезной инфекции. Анализ заменяет маркеры инфекции микобактерий туберкулеза и указывает на клеточный иммунный ответ на микобактерии туберкулеза.
- T-SPOT.TB- основан на выявлении секреции интерферона-гамма лимфоцитами, стимулированными специфическими антигенами микобактерии туберкулеза ESAT-6 и CFP-10. В тесте определяется число Т-клеток, отвечающих на стимуляцию антигенами ESAT-6 и CFP10.
- ДНК МБТ методом ПЦР в диагностическом материале
- КУМ в диагностическом материале
- Наличие эпителиоидно-клеточных гранулем с казеозом в биоптате легкого или бронха.

ФГБНУ «ЦНИИТ»

Инфильтративный туберкулез- симптомы интоксикации, кашель, мокрота, кровохарканье инфильтрат неоднородный, состоящий из образований разной плотности, очаги отсева, часто полости распада.

- пневмонии неспецифического характера (острое начало, влажные хрипы, крепитация, однородные инфильтративные изменения, быстрый клинико-рентгенологический ответ на антибактериальную терапию антибиотиками широкого спектра действия)
- синдром Леффлера и/или гиперсенситивный пневмонит (эозинофилия в гемограмме и жБАЛ, повышенный IgE)
- грибковые поражения – аспергиллез (анализ мокроты на грибы, кровь на мананы и галактомананы, эозинофилия в гемограмме).
- онкологические заболевания (при распаде часто кровохарканье, мокрота на атипичные клетки, атипичные клетки в жБАЛе)

ФГБНУ «ЦНИИТ»

Дифференциальная диагностика инфильтративного туберкулеза

Эозинофильная пневмония/синдром Леффлера

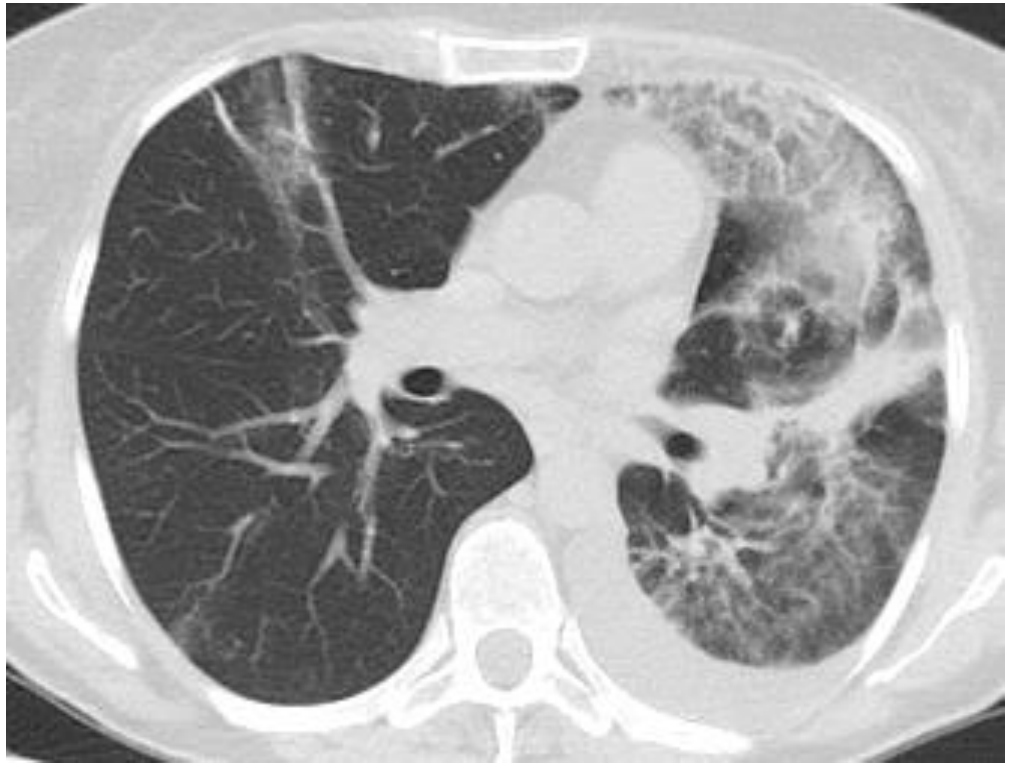

Инфильтративный туберкулез на легком птицевода

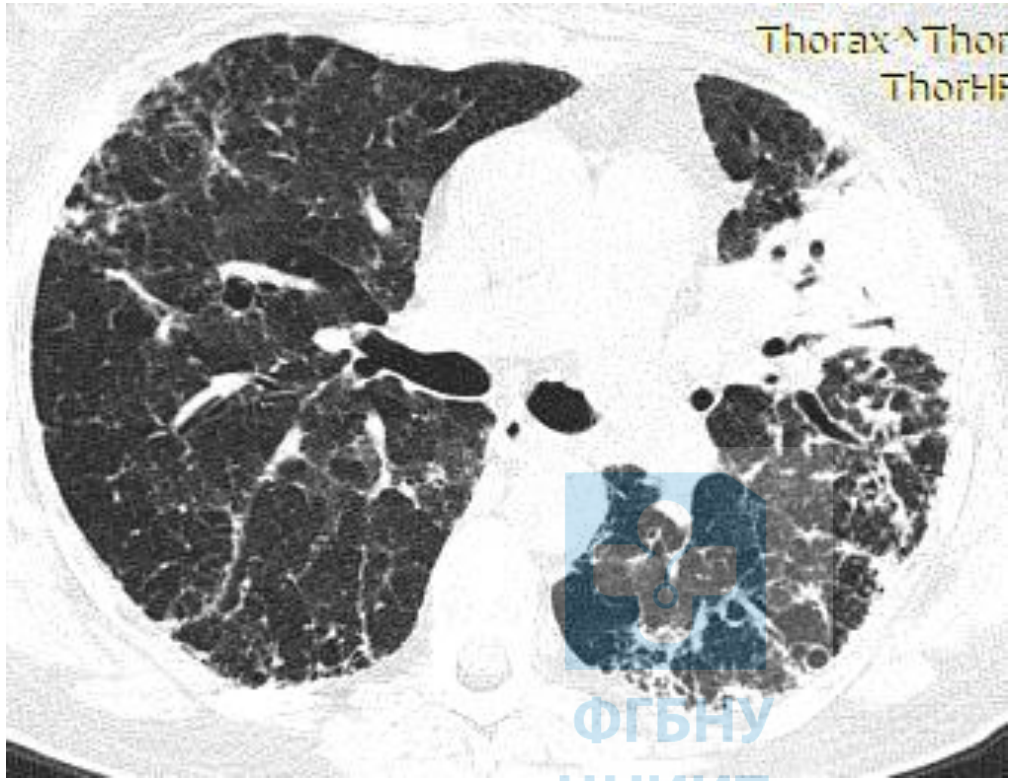

ФГБНУ
«ЦНИИТ»

Саркоидоз

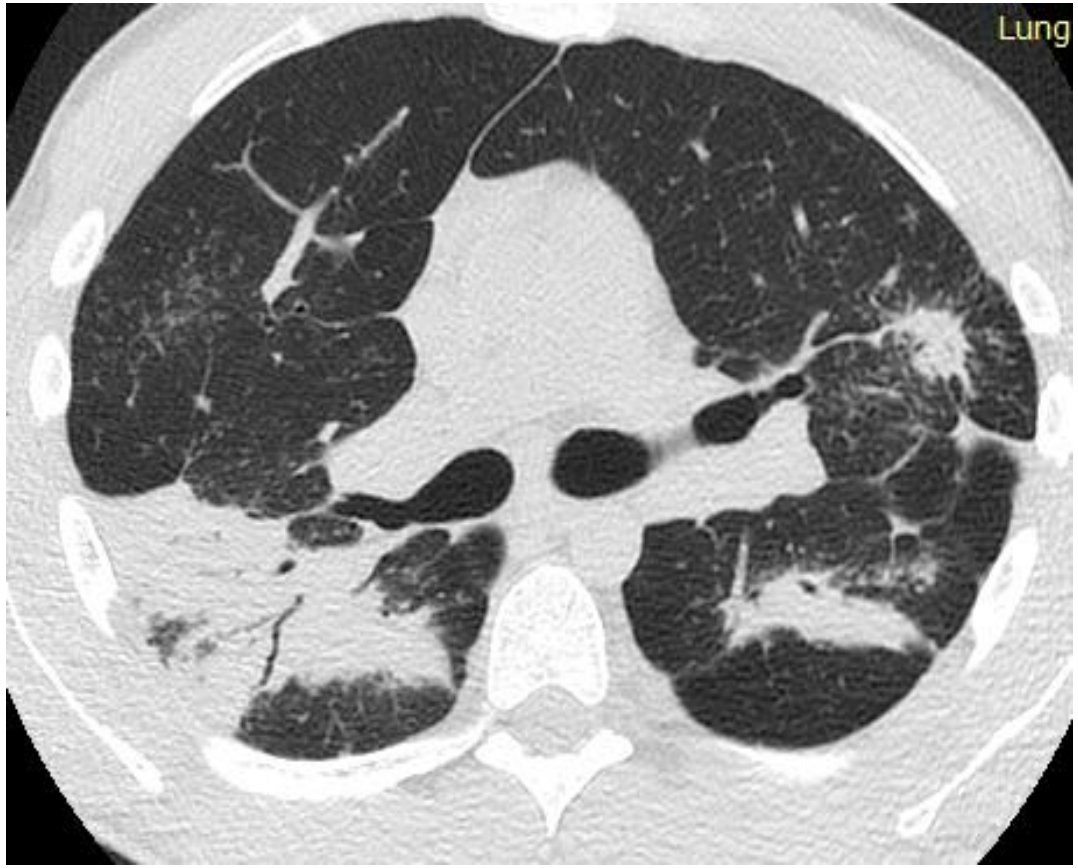

вирусная пневмония (COVID+)

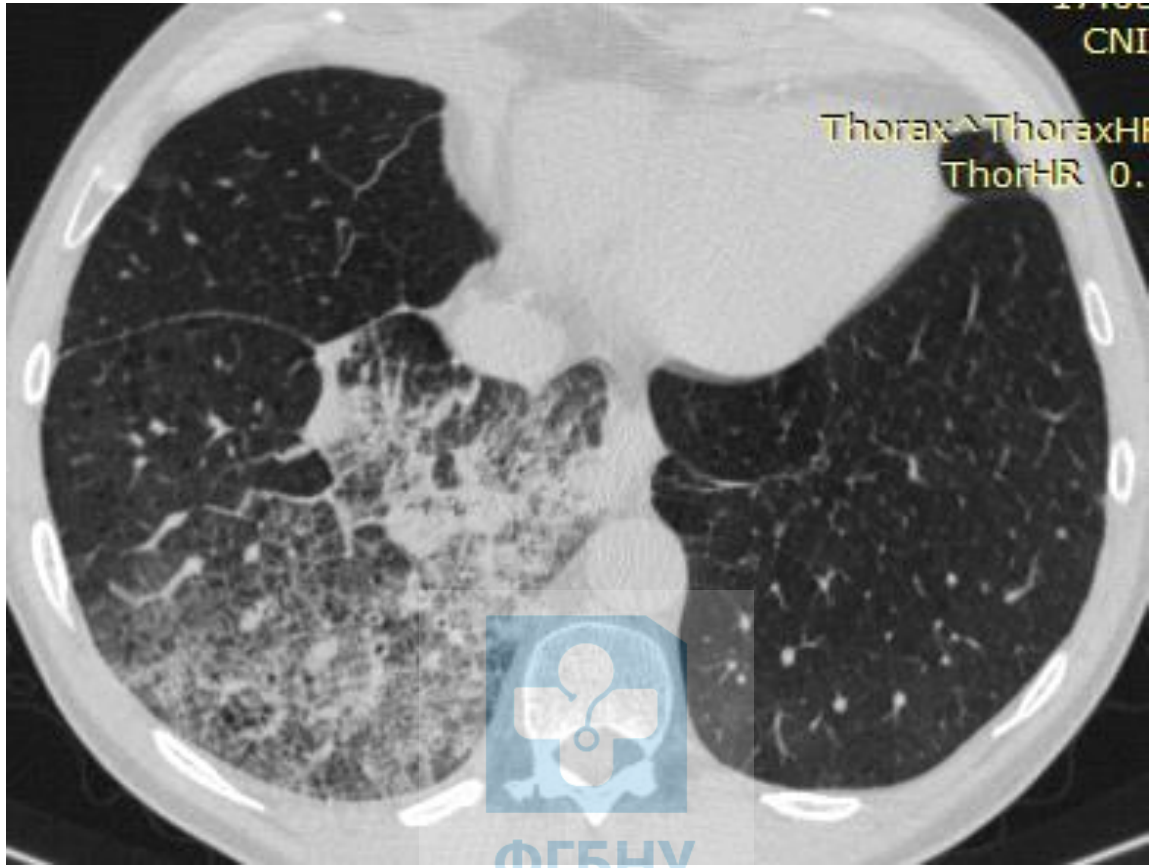

ФГБНУ
«ЦНИИТ»

инфильтративный туберкулез

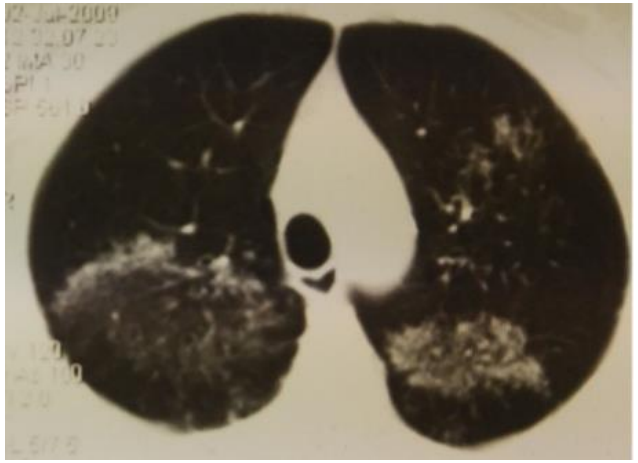

КОП

аспергиллез

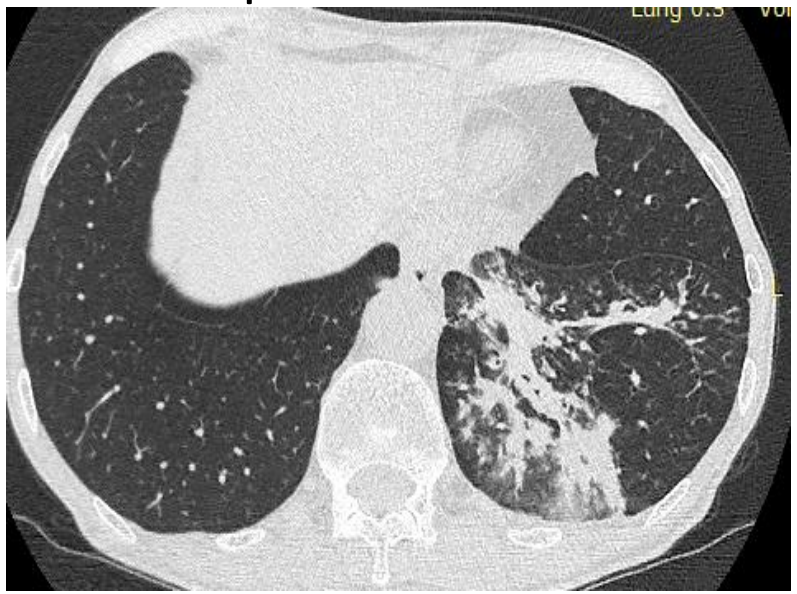

Системный Васкулит

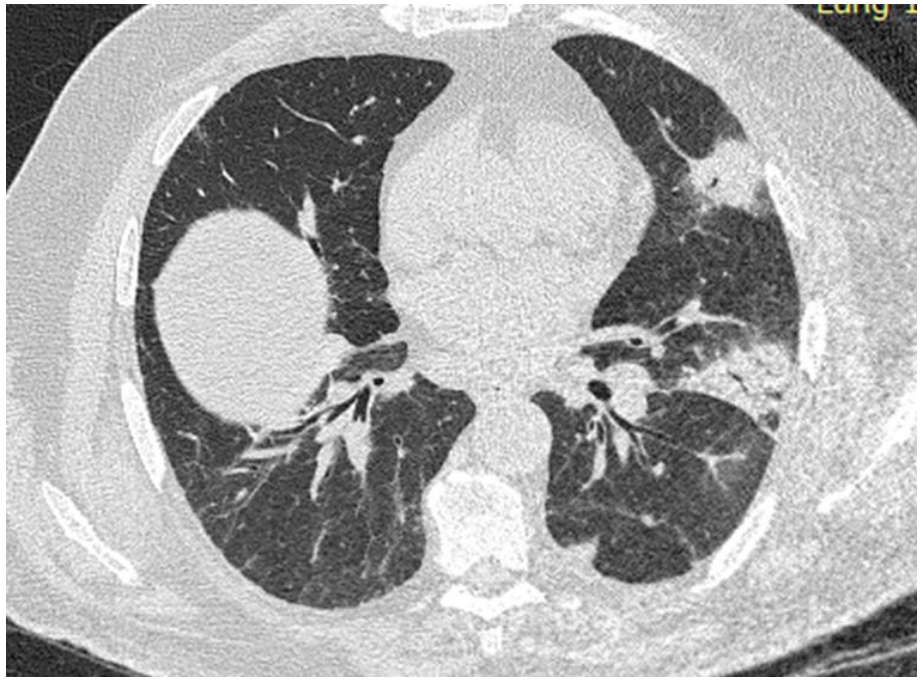

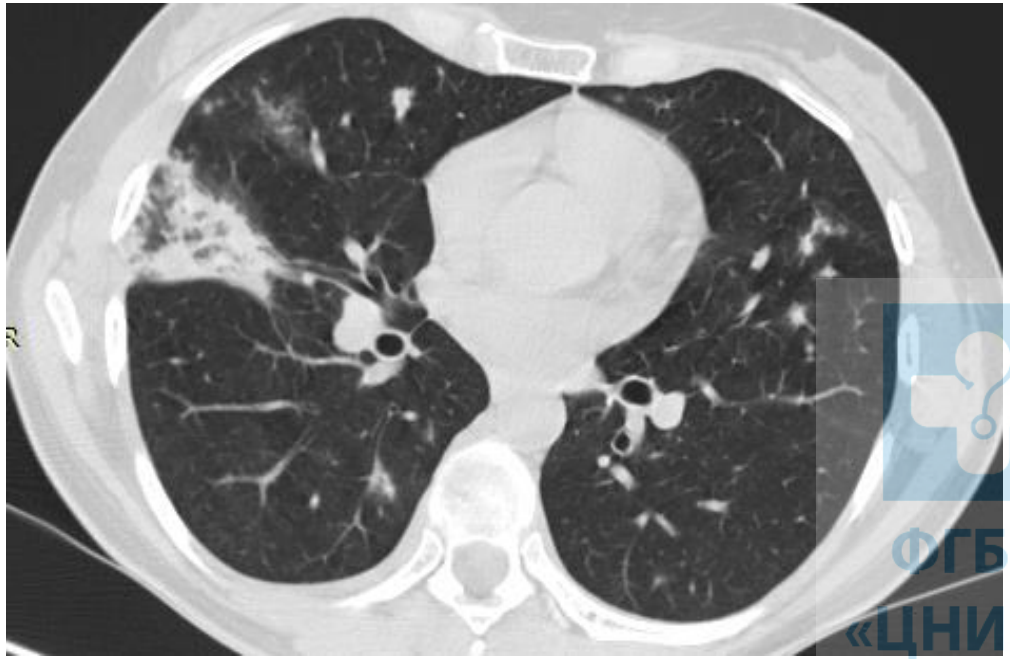

ФГБНУ «ЦНИИТ»

Кавернозный туберкулез – часто кровохарканье, толстые стенки каверны, очаги отсева

- абсцесс легкого (острое начало, выраженный интоксикационный синдром, отделение мокроты «полным ртом»)
- распадающиийся рак или полостная форма рака (при распаде часто кровохарканье, мокрота на атипичные клетки, атипичные клетки в жБАЛе)
- воздушные солитарные кисты (тонкие полости, нет клиники, нет изменений в гемограмме)
- бронхоэктазы (утолщеннные бронхи, гнойная мокрота)
- аспергиллез (анализ мокроты на грибы, кровь на мананы и галактомананы, эозинофилия в гемограмме, симптом «погремушки»)
- паразитарные заболевания (эхинококкоз, альвеококкоз)

ФГБНУ «ЦНИИТ»

Дифференциальная диагностика кавернозного туберкулеза

аспергиллез

аспергиллез

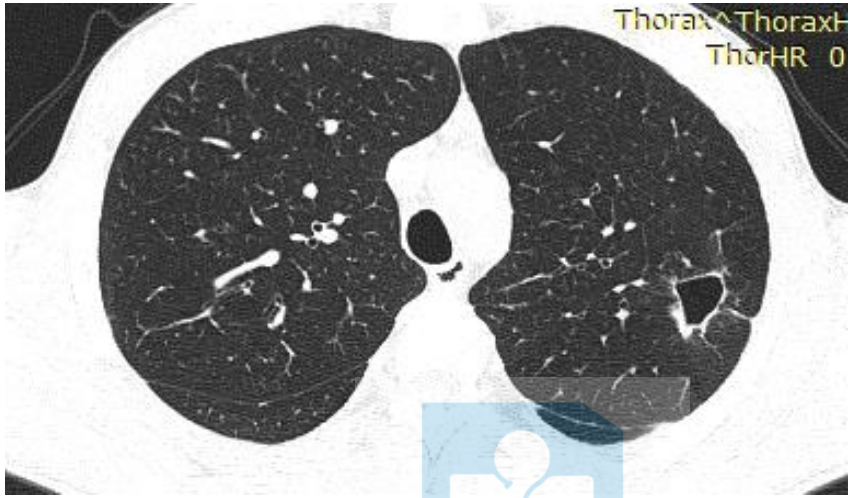

ФГБНУ
«ЦНИИТ»

Дифференциальная диагностика кавернозного туберкулеза

Многополостная форма рака

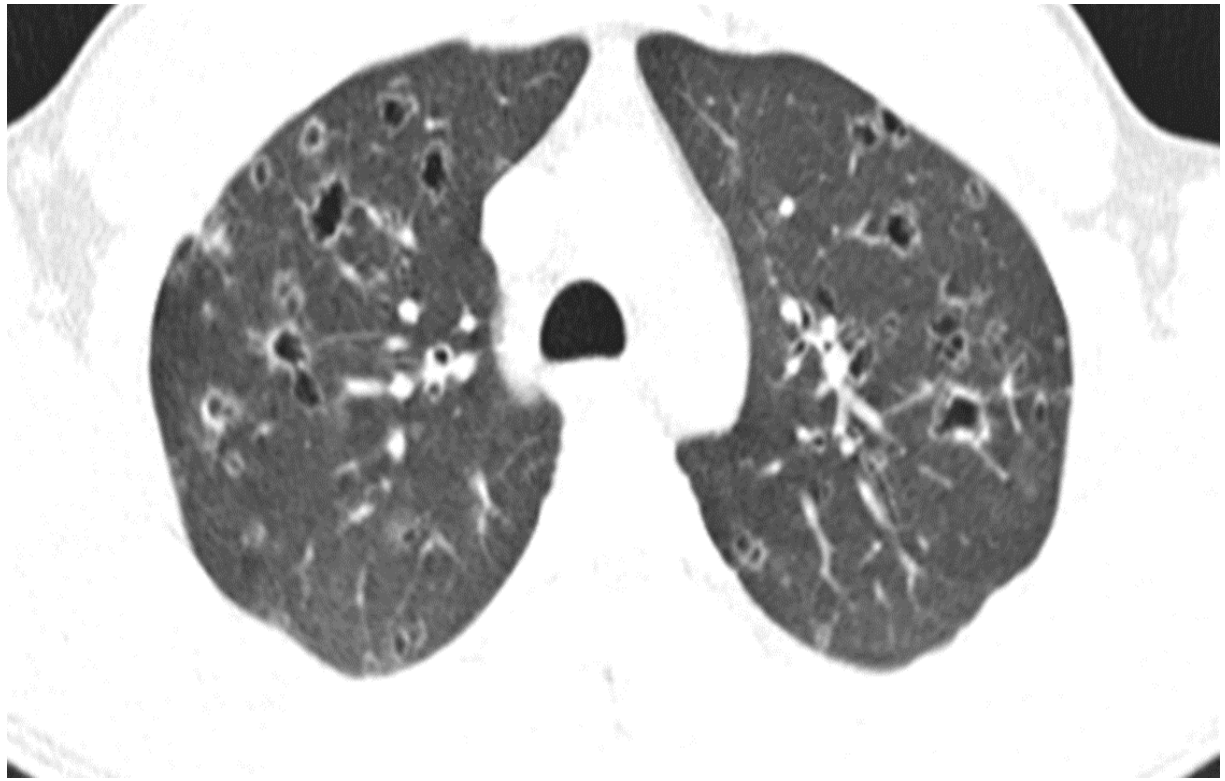

Абсцедирующая пневмония

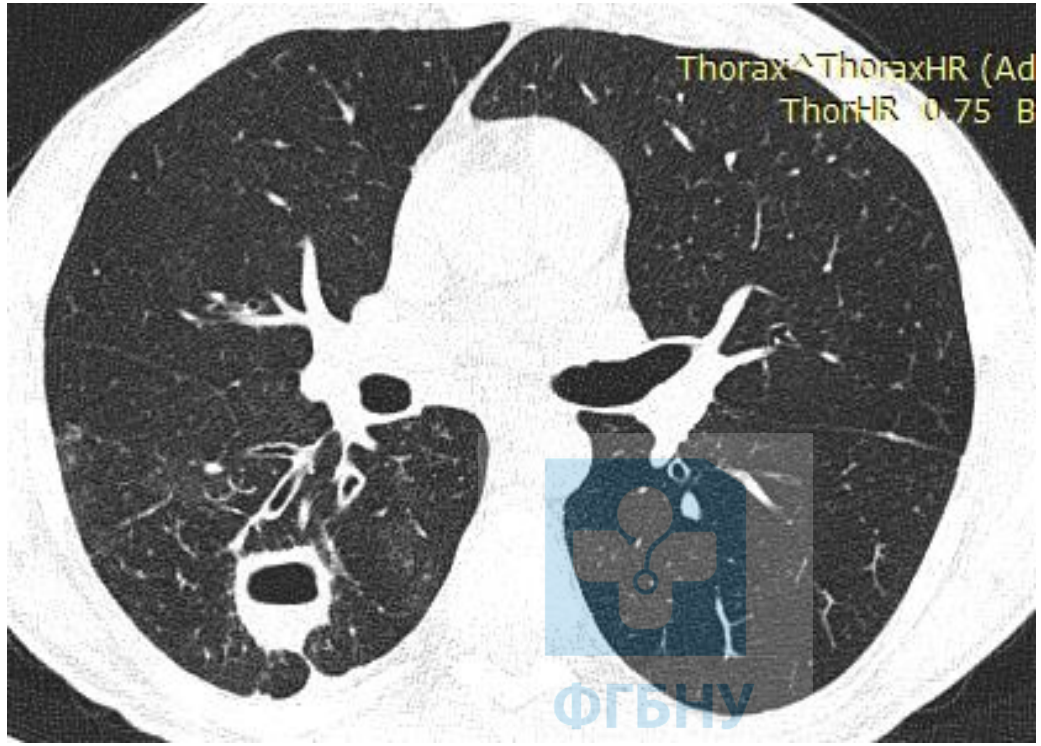

ФГБНУ
«ЦНИИТ»

Диссеминированный туберкулез

- саркоидоз
- гиперсенситивный пневмонит
- пневмокониоз;
- неспецифический воспалительный процесс
- раковые диссеминированные поражения и метастатические поражения легких;
- диффузные болезни соединительной ткани и др.

ФГБНУ
«ЦНИИТ»

Гиперсенситивный пневмонит

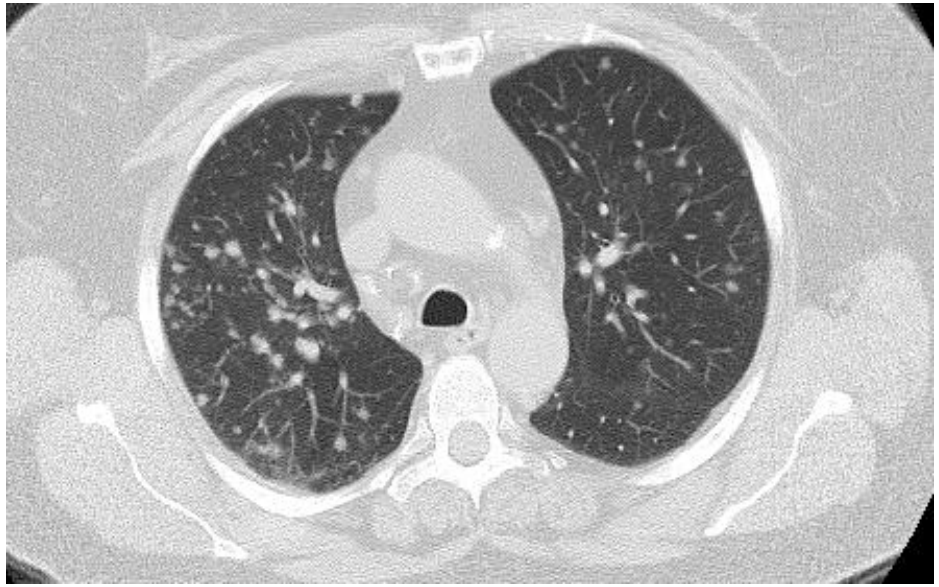

Острый бронхиолит

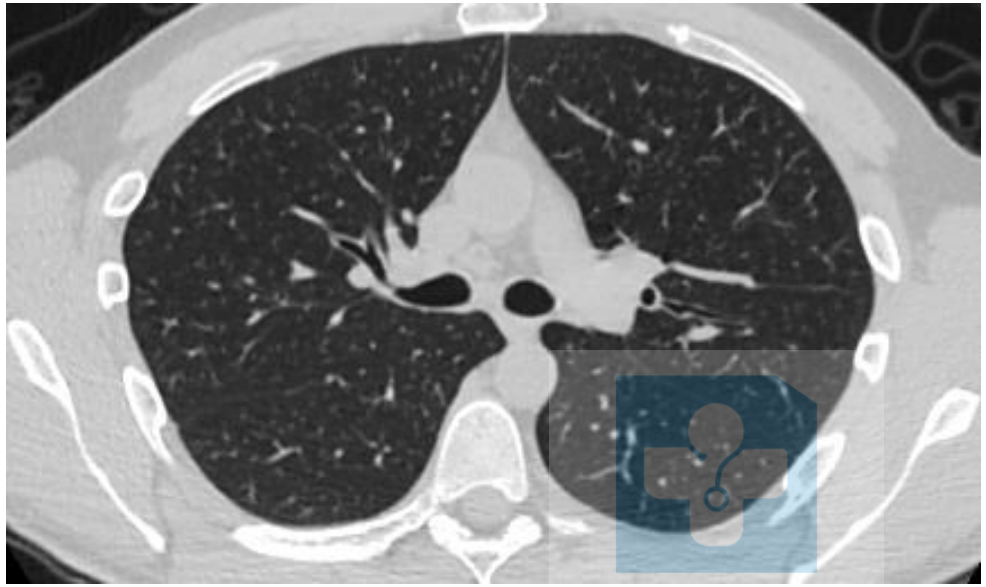

ФГБНУ
«ЦНИИТ»

Диссеминированный туберкулез

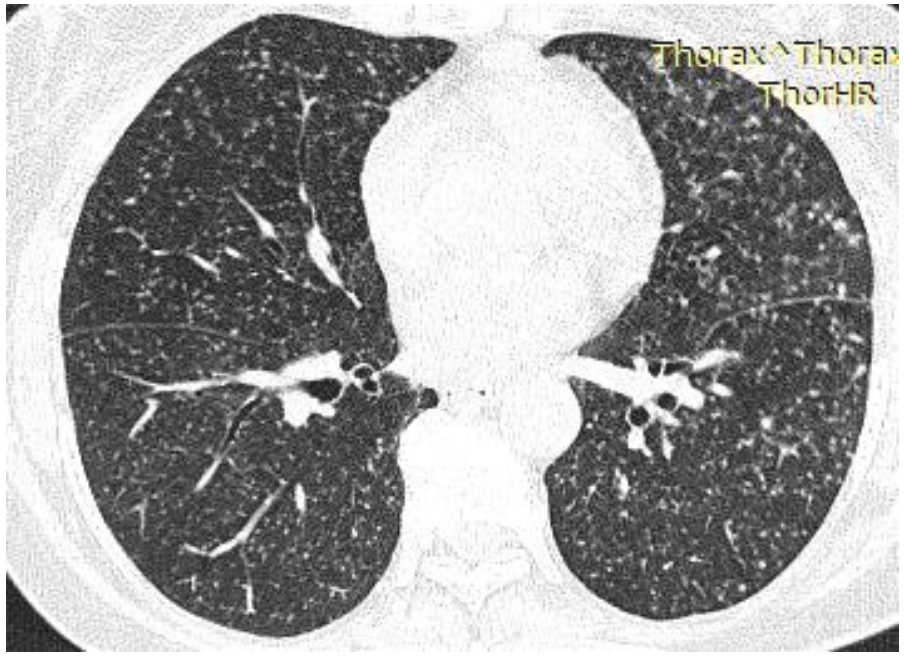

Гиперчувствительный пневмонит

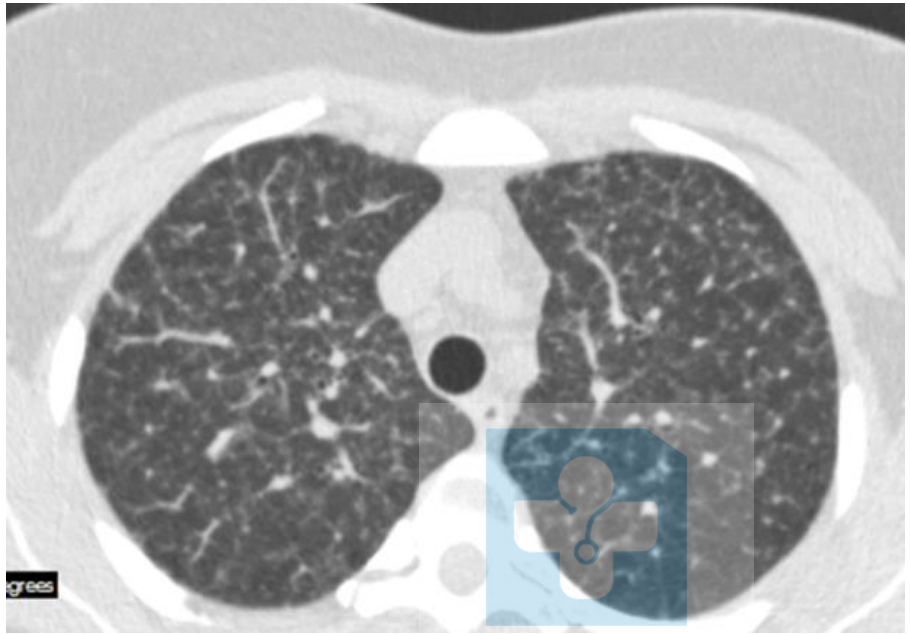

ФГБНУ
«ЦНИИТ»

канцероматоз

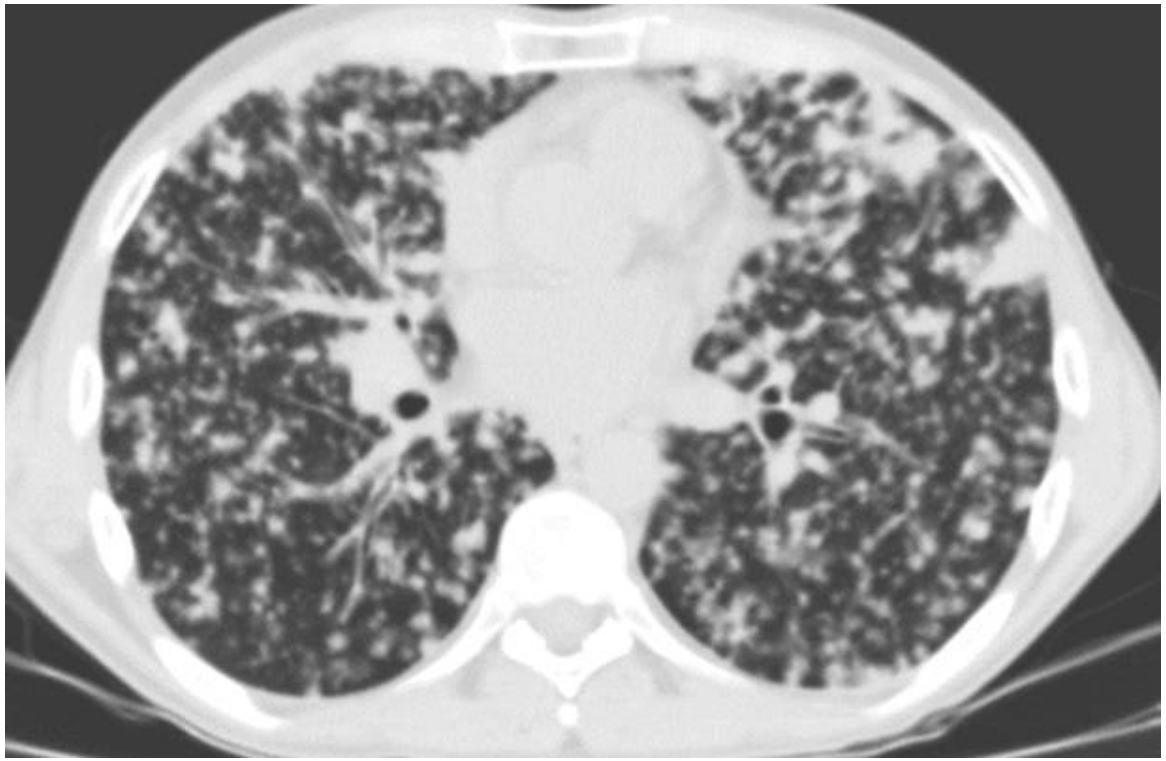

ФГБНУ
«ЦНИИТ»

Клинические проявления

Диссеминированный туберкулез

- Развёрнутая клиническая картина, выраженные явления интоксикации и дыхательной недостаточности (до 20% больных)
- скудные клинические проявления (до 30% больных)

Саркоидоз

- Чаще протекает бессимптомно
- умеренно выраженные симптомы интоксикации, кашель с небольшим количеством мокроты, одышка, боль в груди
- Характерна системность заболевания

ФГБНУ
«ЦНИИТ»

Рентгенологические признаки

Диссеминированный туберкулез

- Увеличение ВГЛУ может быть в ранней стадии или при первичном поражении
- Диссеминация чаще в верхних отделах легких

Саркоидоз

- Увеличение ВГЛУ
- симметрично расположенные мелкие, однотипные и без тенденции к слиянию очаги
- участки инфильтрации лёгочной ткани наблюдают у 10–12% больных;
- выявляют полостные изменения(2%) .
- выраженные пневмосклеротические изменения (5–10%)

ФГБНУ
«ЦНИИТ»

Бронхологические признаки

Диссеминированный туберкулез

- неспецифические эндобронхиты, чаще двусторонние, диффузные катаральные, реже диффузные гнойные, ограниченные, дренажные.
- остаточные изменения после клинического излечения специфического процесса: рубцы, пигментные пятна, стенозы, деформации бронхов.
- Возможно наличие активного туберкулёза бронхов, дренажного специфического эндобронхита.
- В БАЛЕ – нейтрофилез и возможно обнаружение МБТ и ДНК МБТ

Саркоидоз

- Визуально характерны эктазии сосудистой сети крупных бронхов
- Компрессия шпоры увеличенными ВГЛУ
- В БАЛЕ- лимфоцитоз.
- Отсутствие МБТ и ДНК МБТ в материале БАЛ

ФГБНУ
«ЦНИИТ»

ГИСТОЛОГИЯ

Диссеминированный туберкулез

- В состав гранулёмы входят эпителиоидные клетки, субпопуляции лимфоцитов, немногочисленные плазмоциты и многоядерные гигантские клетки Лангханса. Центральная часть гранулёмы может подвергаться особой разновидности некротизации — казеозному некрозу. При заживлении очагов поражения отмечают фибротизацию, кальцификацию и частичное рассасывание.

саркоидоз

- эпителиоидноклеточные гранулёмы без распада, с присутствием многоядерных гигантских клеток и небольшим количеством гистиоцитов и лимфоцитов по периферии. Исход гранулём — фиброзирование с характерной гиалинизацией. Гранулёмы мельче, чем при туберкулёзе, отличаются мономорфностью структуры.

ФГБНУ
«ЦНИИТ»

Контроль КТ ОГК от 11.09.2013: увеличение ВГЛУ, нарастание инфильтрации и уплотнение легочной ткани, появление новых очаговых теней

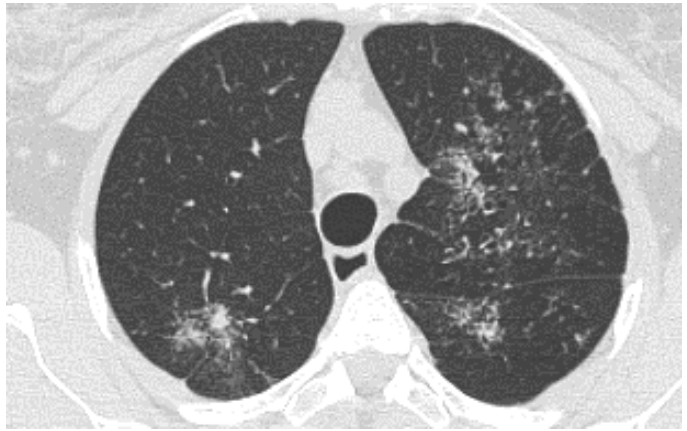

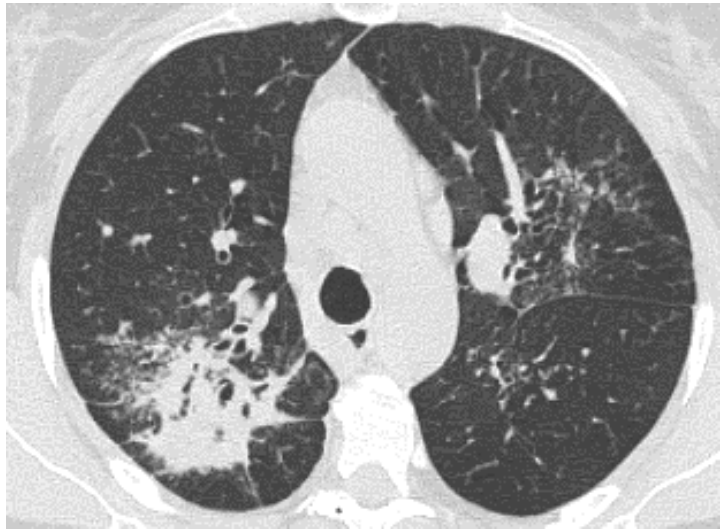

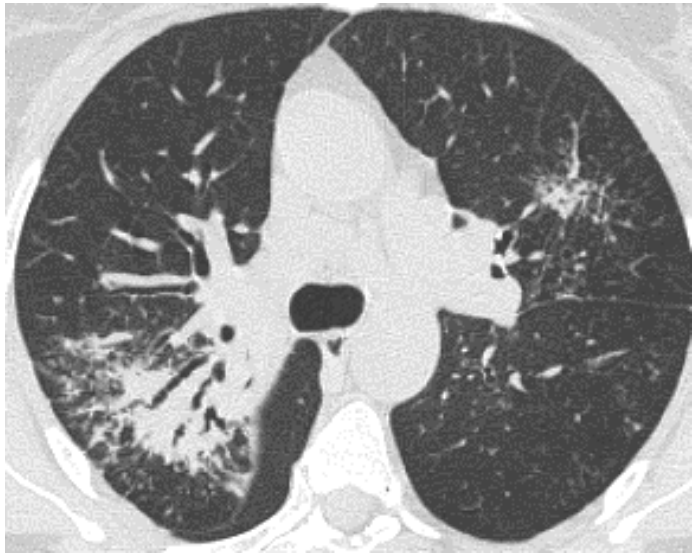

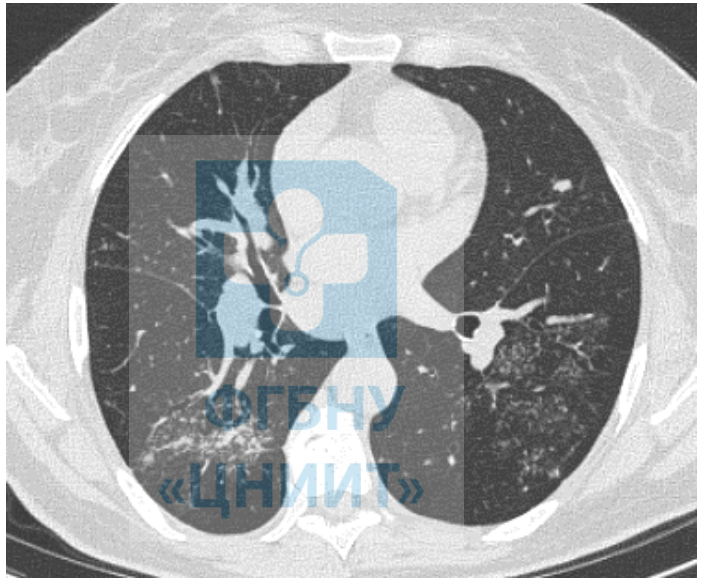

ФГБНУ «ЦНИИТ»

Туберкулез ВГЛУ

- Саркоидоз
- Лимфогранулематоз
- Для верификации необходимо проведение эндосонографии с биопсией лимфоузла под УЗИ

ФГБНУ
«ЦНИИТ»

Туберкулез ВГЛУ

лимфогранулематоз

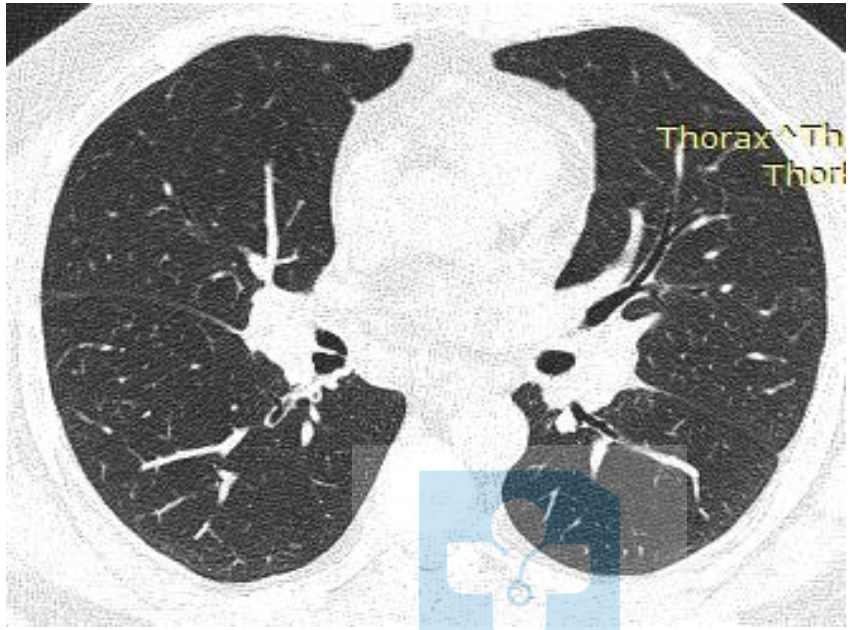

ФГБНУ
«ЦНИИТ»

туберкулема

- Онкологический процесс
- Паразиты
- Очаговые пневмонии

ФГБНУ
«ЦНИИТ»

туберкулема

Периферический рак

гамартома

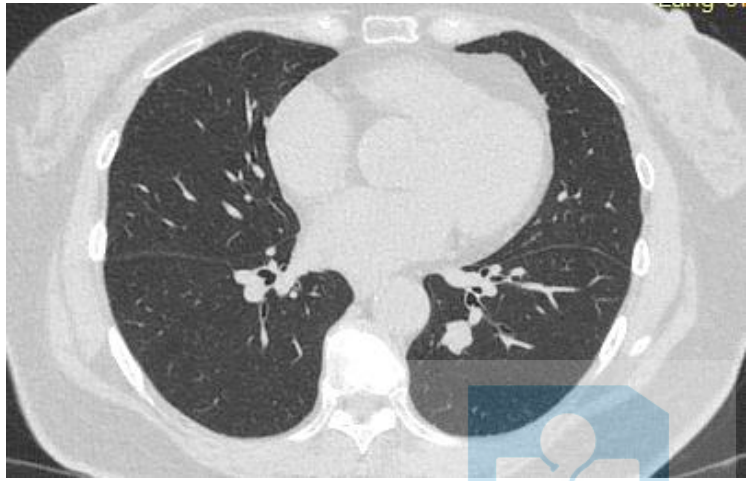

ФГБНУ
«ЦНИИТ»

Гранулематоз с полиангиитом (Гранулематоз Вегенера)

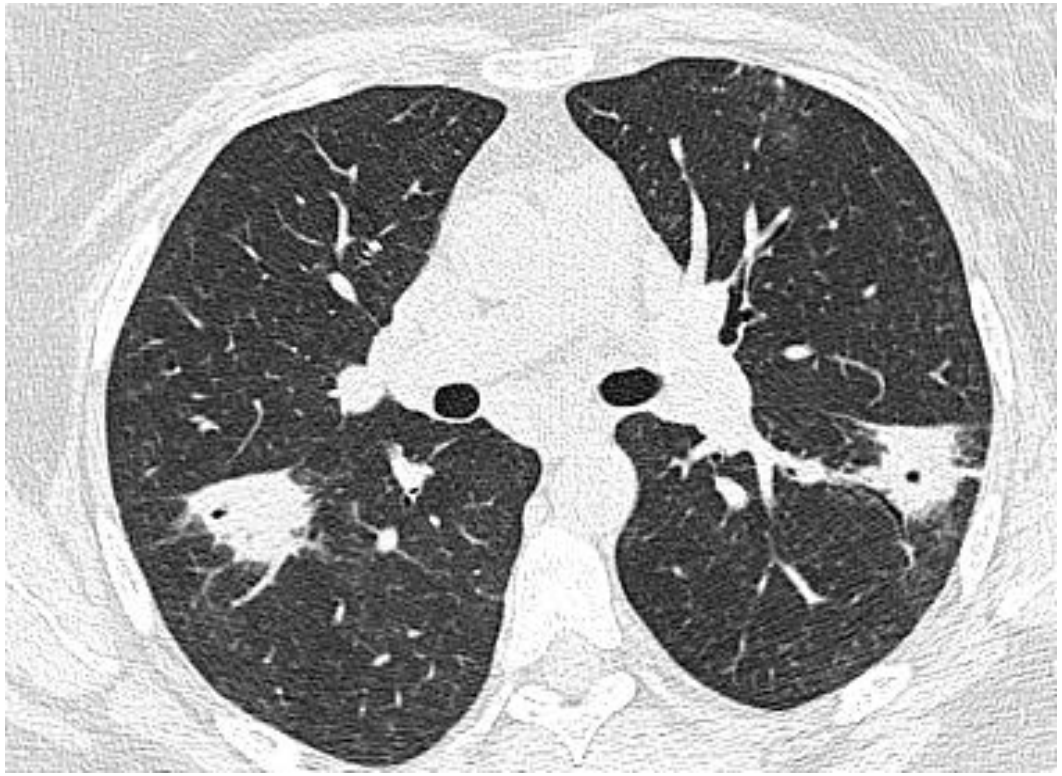

- аутоиммунное заболевание, характеризующееся воспалительными изменениями кровеносных сосудов мелкого и среднего калибра с преимущественным поражением органов дыхания и почек.

ФГБНУ
«ЦНИИТ»

Очаговый туберкулез – скудная симптоматика, рентгенологически чаще верхние отделы легких, очаги отсева

- Неспецифическую очаговая пневмония (более острое начало возникновения, повышение температуры тела, кашель, одышка, отделение мокроты, могут быть хрипы) Рентгенологически- локализация очагов преимущественно в нижних отделах, а их тени совершенно не четкие и не имеют круглой формы.
- Периферический рак легкого (при распаде часто кровохарканье, мокрота на атипичные клетки, неровные бугристые формы)
- Грибковое поражение (анализ мокроты на грибы, кровь на мананы и галактомананы, эозинофилия в гемограмме)
- Микобактериоз (часто бронхоэктазы рентгенологически, только обнаружение ДНК нетуберкулезных микобактерий)

ФГБНУ
«ЦНИИТ»

Очаговый туберкулез

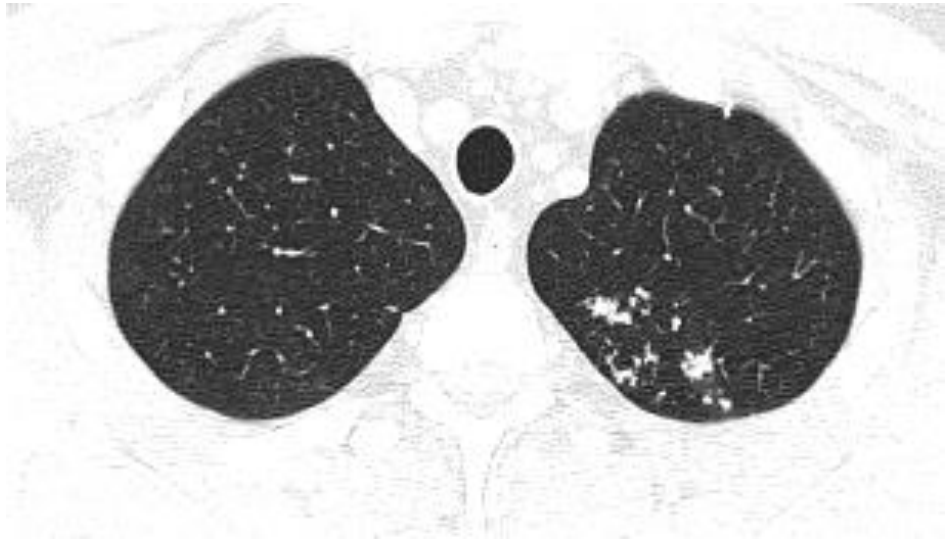

ФГБНУ
«ЦНИИТ»

заключение

- Для дифференциальной диагностики туберкулеза при отрицательных иммунологических тестах, отрицательных микробиологических результатах исследования, а также при неоднозначных результатах исследования- в обязательном порядке необходима морофлогическая верификация диагноза.

ФГБНУ
«ЦНИИТ»