ФГБНУ «ЦНИИТ»

ДИФФЕРЕНЦИАЛЬНАЯ ДИАГНОСТИКА САРКОИДОЗА

Отдел дифференциальной диагностики туберкулеза легких и экстракорпоральных методов лечения,

к.м.н. Демьяненко Н.Г.

ФГБНУ «ЦНИИТ»

- Дифференциальная диагностика саркоидоза основана на исключении других заболеваний, способных вызвать сходную клиническую картину и зависит от локализации процесса и характера рентгенологических изменений
- Чаще всего осуществляется на основании двух рентгенологических синдромов: медиастинальной лимфаденопатии и синдрома легочной диссеминации

ФГБНУ
«ЦНИИТ»

- Клиническая картина саркоидоза крайне многолика, однако, не существует патогномоничных симптомов, характерных для данного заболевания, за исключением острого саркоидоза, сопровождающегося синдромом Лефгрена- лихорадка, узловатая эритема, острый артрит голеностопных и/или коленных суставов и двусторонняя лимфаденопатия корней лёгких.
- Диагноз саркоидоза обычно устанавливается на основании клинико-рентгенологических данных, подтвержденных обнаружением в диагностическом материале неказеифицирующейся эпителиоидно-клеточной гранулемы.

ФГБНУ
«ЦНИИТ»

Синдром медиастинальной лимфаденопатии
САРКОИДОЗ

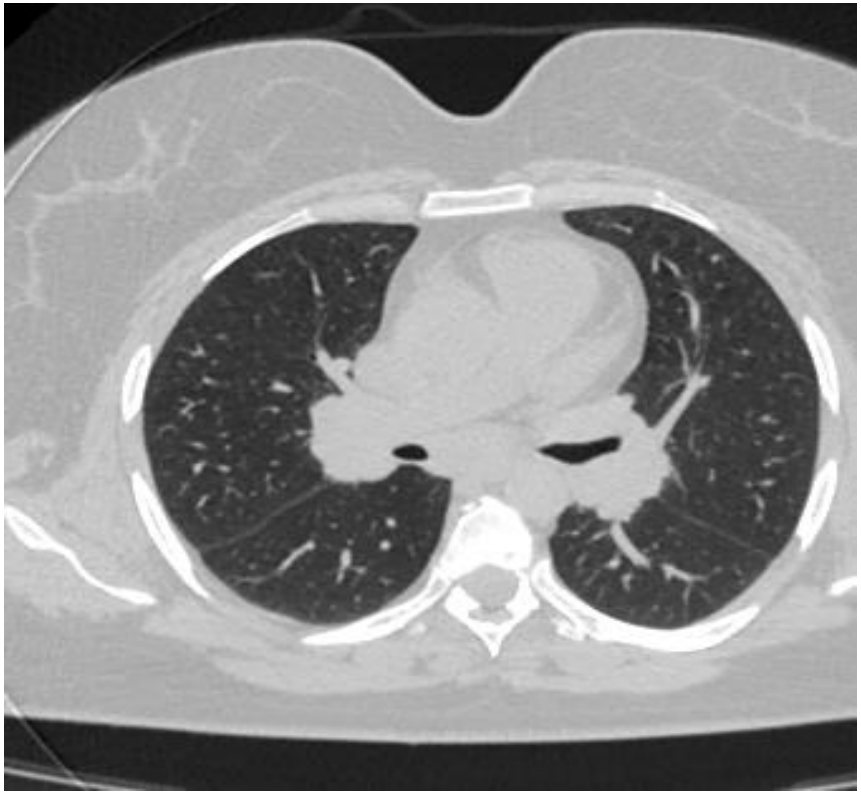

- Системное увеличение ЛУ всех групп центрального средостения и корней
- ВГЛУ имеют щаровидную или овоидную форму, однородную структуру, четкие контуры, без перифокальной инфильтрации, симметричность увеличения

ФГБНУ
«ЦНИИТ»

САРКОИДОЗ:

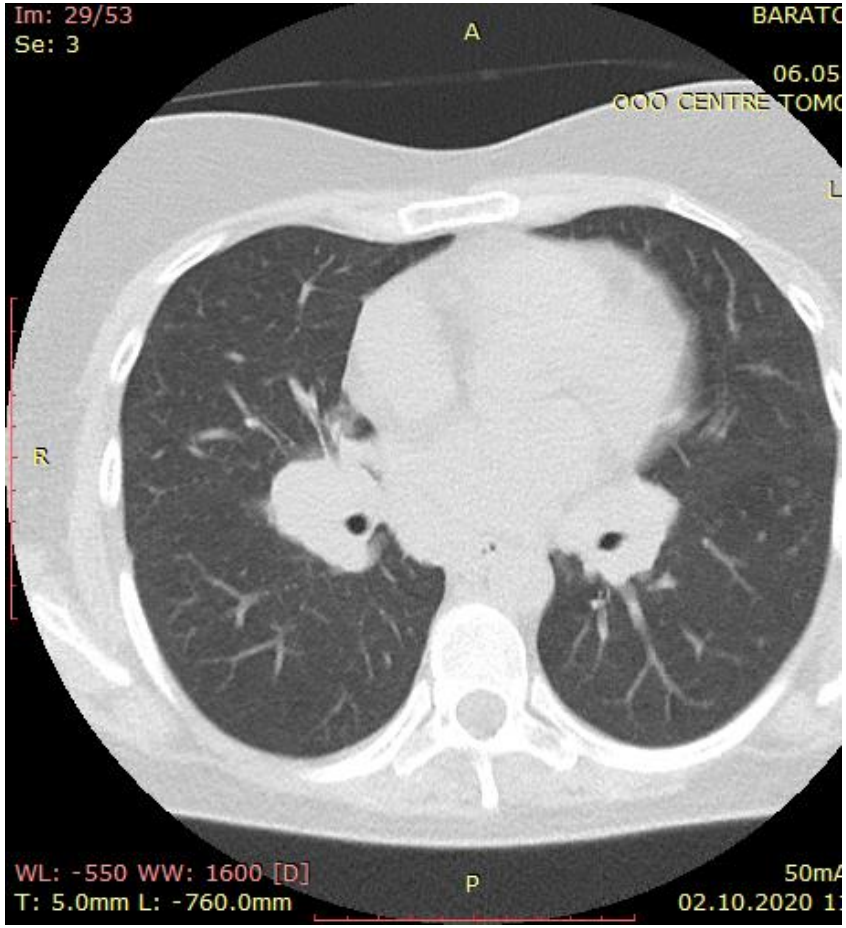

- **Синдром Лёфгрена -** лихорадка, узловатая эритема, острый артрит голеностопных и/или коленных суставов и двусторонняя лимфаденопатия корней лёгких.
- ***Боль и дискомфорт* в грудной клетке** являются частыми и необъяснимыми симптомами. Боль в груди при саркоидозе не имеет прямой связи с характером и объёмом изменений, выявляемых даже на РКТ. Больные нередко в течение всего активного периода болезни отмечают дискомфорт в области спины, жжение в межлопаточной области, тяжесть в груди.
- ***Одышка***
- ***Кашель-непродуктивный***

ФГБНУ
«ЦНИИТ»

ГРАНУЛЕМА

- Характерны четко очерченные, «штампованные гранулемы», располагающихся по ходу лимфатических сосудов, концентрический фиброз вокруг гранулем, гиалиноз внутри и между гранулемами, гранулематозный васкулит, отсутствие хронического интерстициального воспаления вне гранулематозного поражения и фокусов организующейся пневмонии.

ФГБНУ
«ЦНИИТ»

Туберкулез ВГЛУ

- Детский и пожилой возраст
- Эпидемиологический анамнез
- Интоксикационный синдром (лихорадка, потливость, снижение веса)
- Кожные иммунологические тесты (Пр. Манту, Пр. с АТР)
- Тест T-SPOT.TB (секреция интерферона-гамма лимфоцитами, стимулированными специфическими антигенами микобактерии туберкулеза)
- В основном одностороннее поражение, чаще одной группы л/узлов, неправильная форма, бугристые очертания
- Сглаженность контура, наличие явлений периаденита
- При бронхоскопии частое выявление бронхонодулярных свищей с грануляциями или без них, фиброзных стенозов бронхов, рубцовых изменений и пигментных пятен
- Обнаружение КУМ (мокрота, БАЛ, биоптат) методом люминисцентной микроскопии, ДНК МБТ методом ПЦР, гранулемы с казеозным некрозом

ФГБНУ «ЦНИИТ»

ЛИМФОГРАНУЛЕМАТОЗ
(б-нь Ходжкина)

- это злокачественное поражение лимфатической системы, отличительным признаком которого выступает наличие гранулем с клетками Березовского-Штернберга.

ФГБНУ
«ЦНИИТ»

ЛИМФОГРАНУЛЕМАТОЗ

- Начинается с увеличения шейных и надключичных лимфатических узлов (75%). Увеличенные узлы обычно безболезненные, не спаяны с кожей, при пальпации плотноэластической консистенции, могут образовывать крупные конгломераты.
- Появление лимфаденопатии обычно не сопровождается общими симптомами, но возможны повышение температуры тела, потливость по ночам, кожный зуд. У 20 % больных, чаще молодого возраста, начало заболевания связано с увеличением лимфатических узлов средостения **(паратрахеальная группа ЛУ)** Это может проявляться сухим кашлем, одышкой, при больших размерах лимфатических узлов - признаками сдавления верхней полой вены.

ФГБНУ «ЦНИИТ»

- Изменения крови непостоянны, при генерализованных формах наблюдается нейтрофильный лейкоцитоз с палочкоядерным сдвигом и тенденцией к относительной и абсолютной лимфоцитопении; значительно увеличена СОЭ. У 1-3% больных выявляют гиперэозинофилию. Красная кровь может длительное время оставаться нормальной, но по мере прогрессирования болезни часто возникают анемия и умеренная тромбоцитопения.
- Даже при убедительной клинической картине диагноз лимфогранулематоза должен быть подтвержден морфологически, т. е. нахождением в гистологическом препарате многоядерных клеток Березовского - Штернберга.

ФГБНУ
«ЦНИИТ»

НЕХОДЖКИНСКИЕ ЛИМФОМЫ

Опухолевые заболевания лимфатической системы, представленные злокачественными В- и Т-клеточными лимфомами. Первичный очаг может возникать в лимфатических узлах либо других органах и в дальнейшем метастазировать лимфогенным или гематогенным путем.

ФГБНУ
«ЦНИИТ»

ПРИ ПОРАЖЕНИИ Л/У ШЕИ И СРЕДОСТЕНИЯ:

Проявляется нарушениями дыхания, приводит к

- развитию симптомов сдавления органов, локализующихся в средостении: навязчивый кашель без признаков воспаления, затруднение дыхания и глотания, иногда потеря голоса.
- Развивается синдром сдавления верхней полой вены - головные боли, расширение вен и отек шеи, лица.
- Часто развивается гидроторакс, усиливая симптомы дыхательной недостаточности; выпот в перикард может привести к тампонаде сердца.
- ГИСТОЛОГИЯ: варианты НХЛ
- В или Т-клеточный иммунофенотип соответственно морфологическому варианту НХЛ

ФГБНУ «ЦНИИТ»

РАК ЛЕГКОГО

- Одностороннее увеличение корня легкого
- Яркие клинические проявления: кашель, боль в груди, часто кровохарканье, нарастающая одышка
- Постановка диагноза – после проведения ФБС (определение формы, характера роста опухоли, результаты биопсии)

ФГБНУ
«ЦНИИТ»

ЛИМФОБЛАСТНЫЙ ЛЕЙКОЗ

- Лимфаденопатия наблюдается в 10-15% случаев
- Прогрессирующее течение, лихорадка, анемия, кожные гемморагии, гепатоспленомегалия, лейкоцитоз
- Частое присоединение вторичной инфекции
- Диагноз подтверждается трепанобиопсией

ФГБНУ «ЦНИИГ»

Рентгенологический симптомокомплекс диссеминации при саркоидозе

Характеризуется наличием в легочной ткани рассеянных множественных очагов, размером от 2 мм до 1 см. Располагаются вдоль бронхососудистых пучков, м/д щелей, костальной плевры, в м/дольковых перегородках, т.н. перилимфатический тип диссеминации

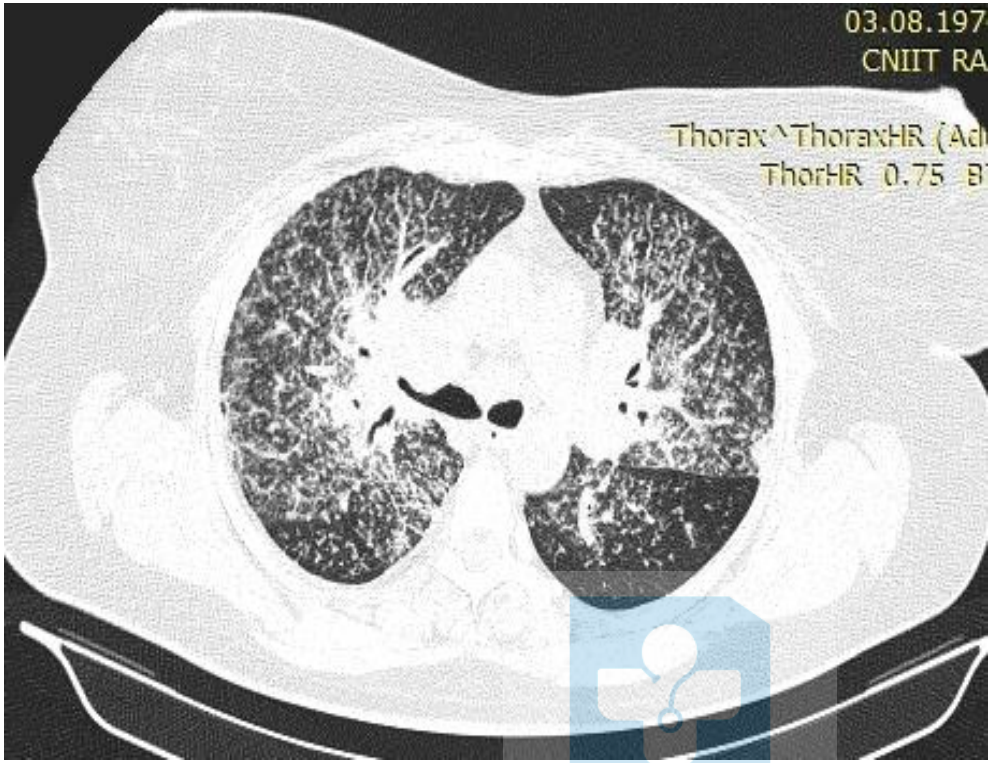

ФГБНУ
«ЦНИИТ»

САРКОИДОЗ

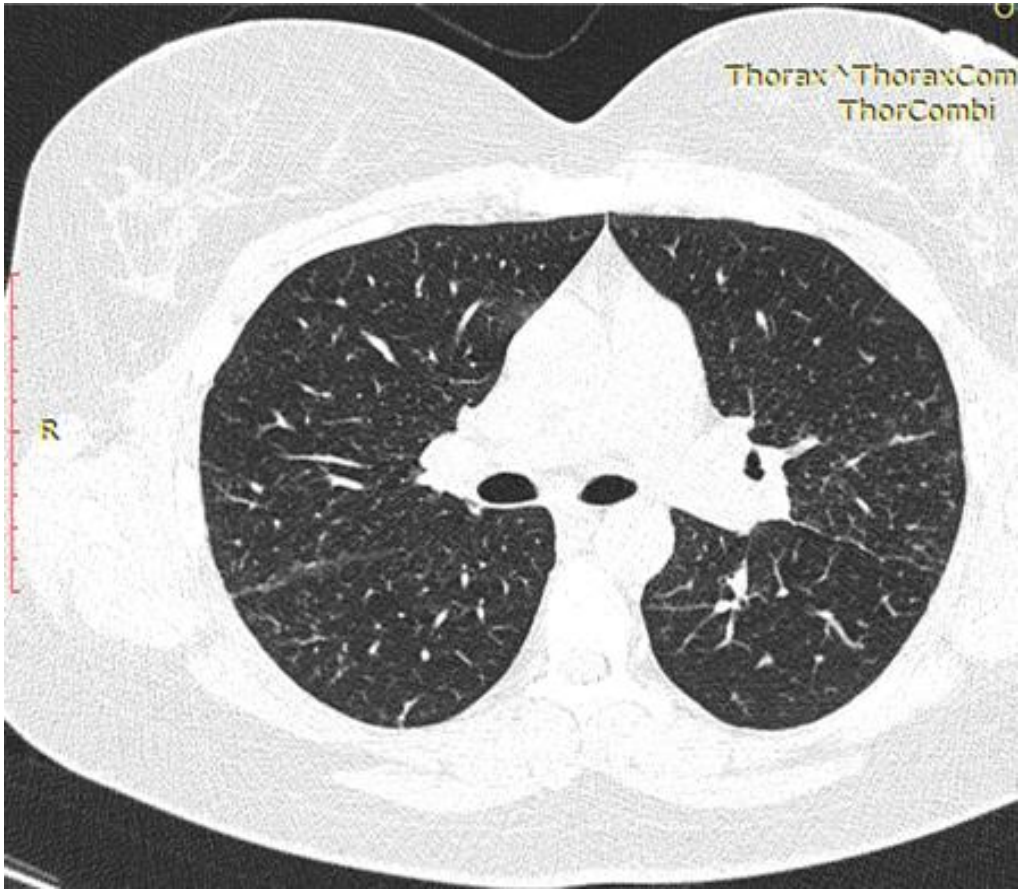

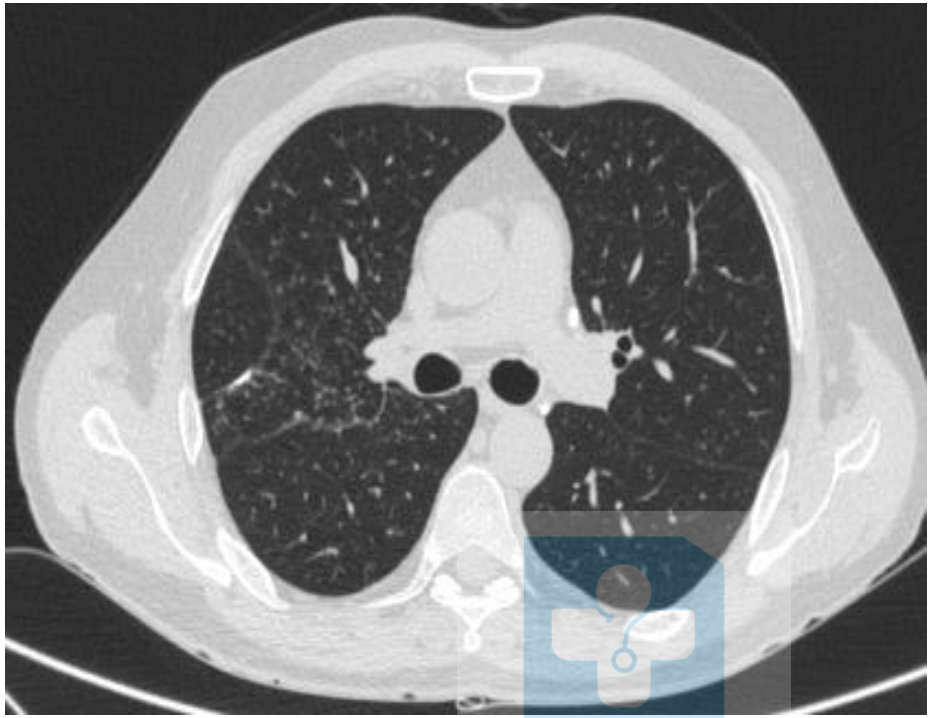

ФГБНУ
«ЦНИИТ»

ДИССЕМИНИРОВАННЫЙ (МИЛИАРНЫЙ) ТУБЕРКУЛЕЗ

- **Милиарный туберкулёз** — острое заболевание, протекающее без выраженной предварительной лимфогенной стадии, с образованием туберкулёзных бугорков в различных органах. Развивается при гематогенном распространении возбудителя.
- При легочной форме милиарного туберкулеза наблюдаются признаки **выраженной интоксикации** и поражения легких. Среди симптомов преобладают сухой кашель, лихорадка, одышка.

ФГБНУ «ЦНИИТ»

ДИССЕМИНИРОВАННЫЙ (МИЛИАРНЫЙ) ТУБЕРКУЛЕЗ

- Диффузное понижение прозрачности легких
- В обоих легких большое количество количества мономорфных очагов, располагающихся на всем протяжении обоих легких от верхушек до диафрагмы
- Очаги имеют правильную округлую или овальную форму, относительно четкие контуры, однородную структуру
- Большинство очагов располагается в легочной ткани
- Умеренно выражена реакция интерстициальных структур в виде диффузного утолщения междольковых перегородок
- Полости деструкции отсутствуют

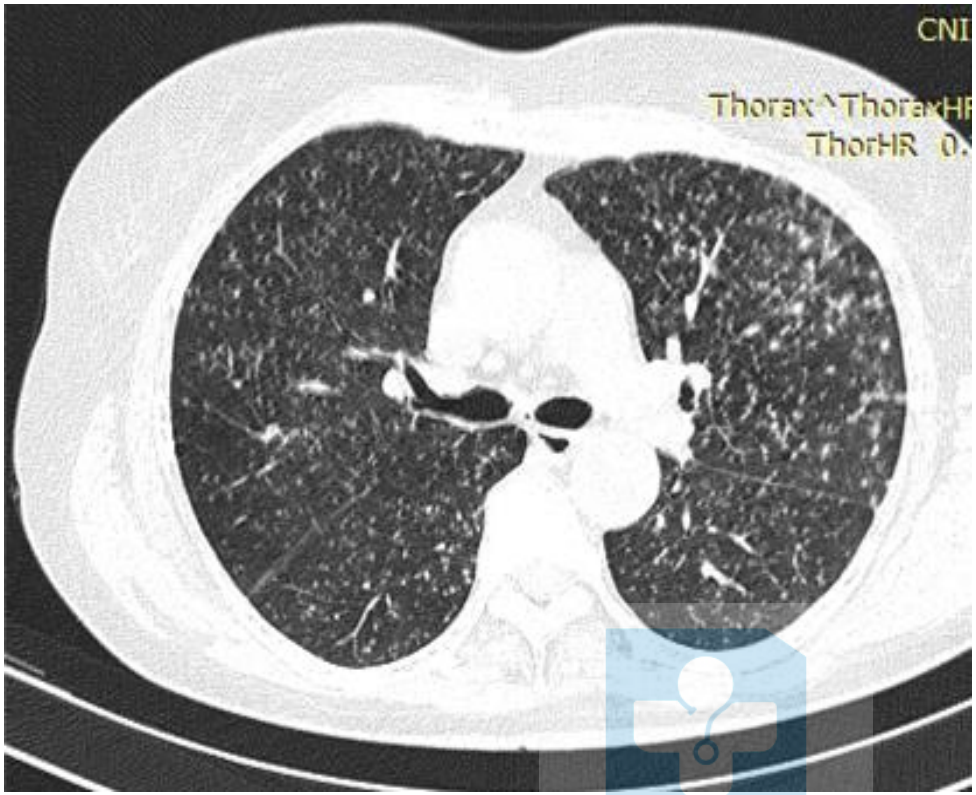

ФГБНУ
«ЦНИИТ»

- Гемограмма - анемия, моноцитоз, лейкопения.
- Пр. Манту – чаще отрицательная
- Исследование мокроты и **жидкости БАЛ** методом люминисцентной микроскопии, ПЦР, посев

ФГБНУ
«ЦНИИТ»

ДИССЕМИНИРОВАННЫЙ(МИЛИАРНЫЙ) ТУБЕРКУЛЕЗ

ДТЛ

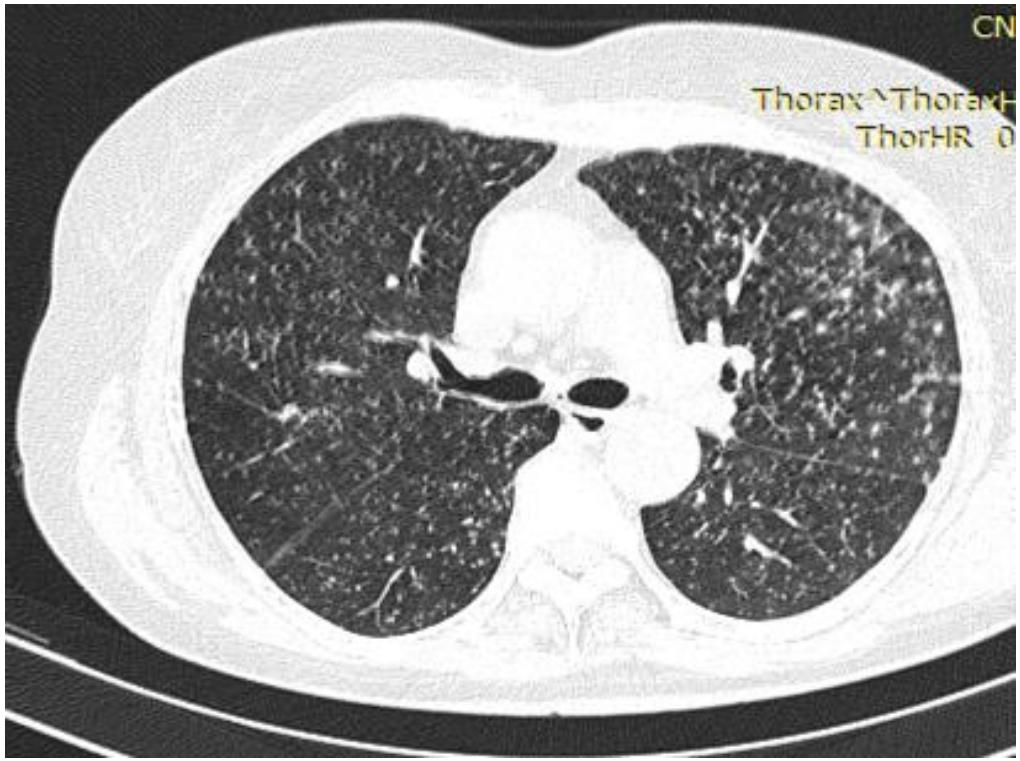

Саркоидоз

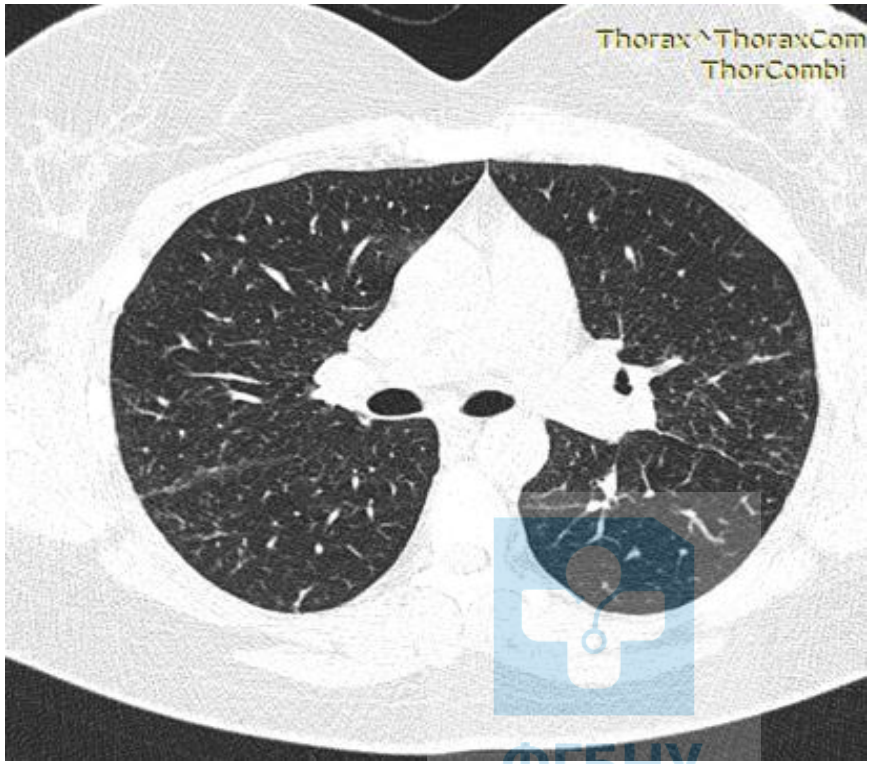

ФГБНУ
«ЦНИИТ»

ДТЛ

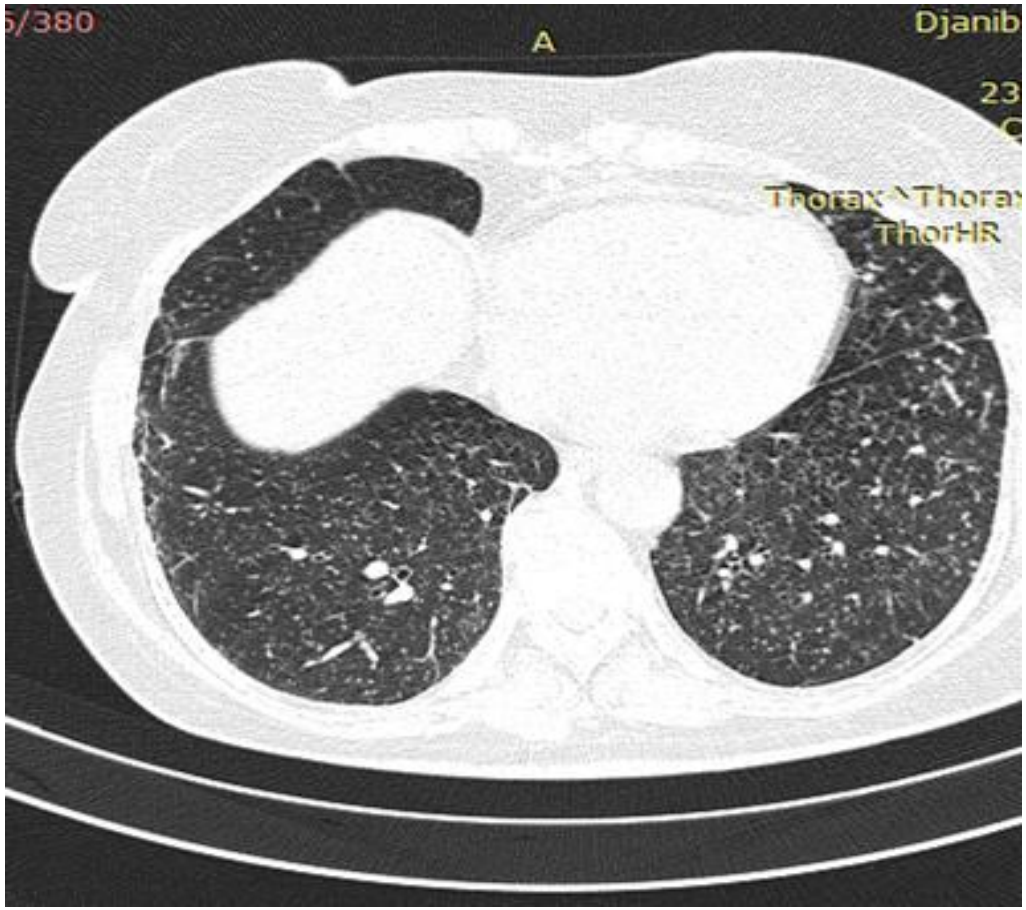

Саркоидоз

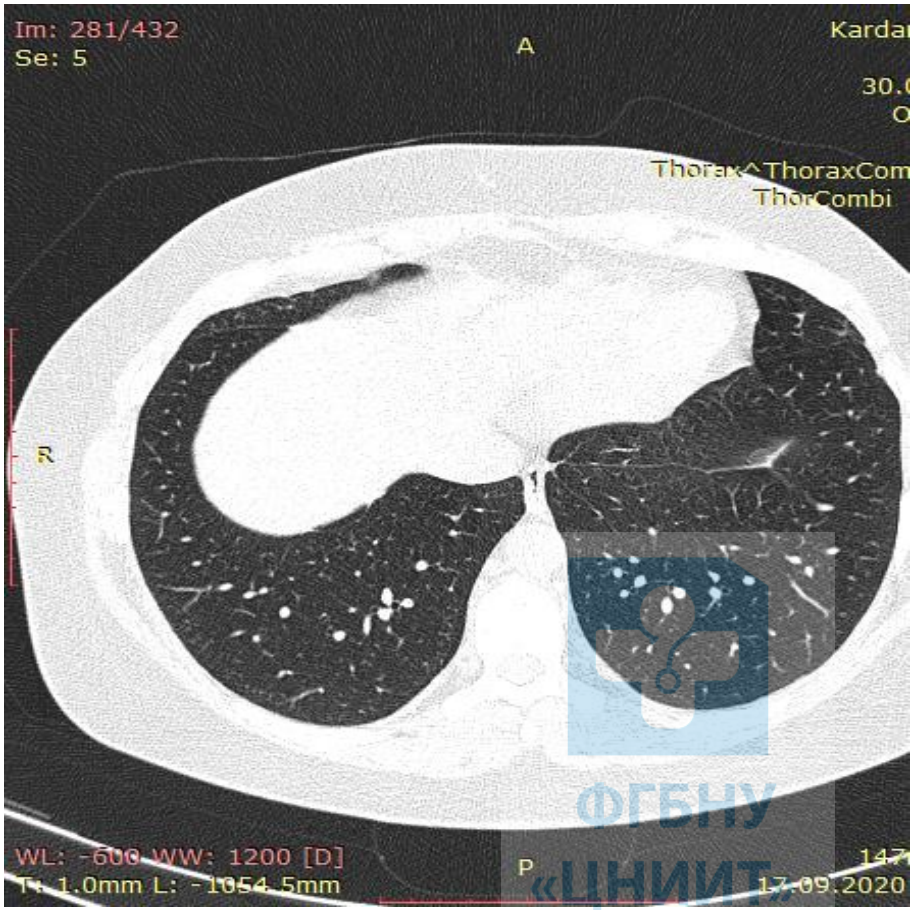

ФГБНУ «ЦНИИТ»

ПОДОСТРЫЙ (ЛИМФОГЕННЫЙ)ДТЛ

- Развивается постепенно, в течение нескольких недель, и не имеет выраженных проявлений. Несмотря на значительную протяженность поражения, он может сочетаться с хорошим самочувствием и удовлетворительным общим состоянием больного.
- Типично несоответствие между малой выраженностью клинических проявлений и множественным характером поражения легких, что затрудняет дифференциальную диагностику.

ФГБНУ ЦНИИТ

ПОДОСТРЫЙ (ЛИМФОГЕННЫЙ) ДТЛ

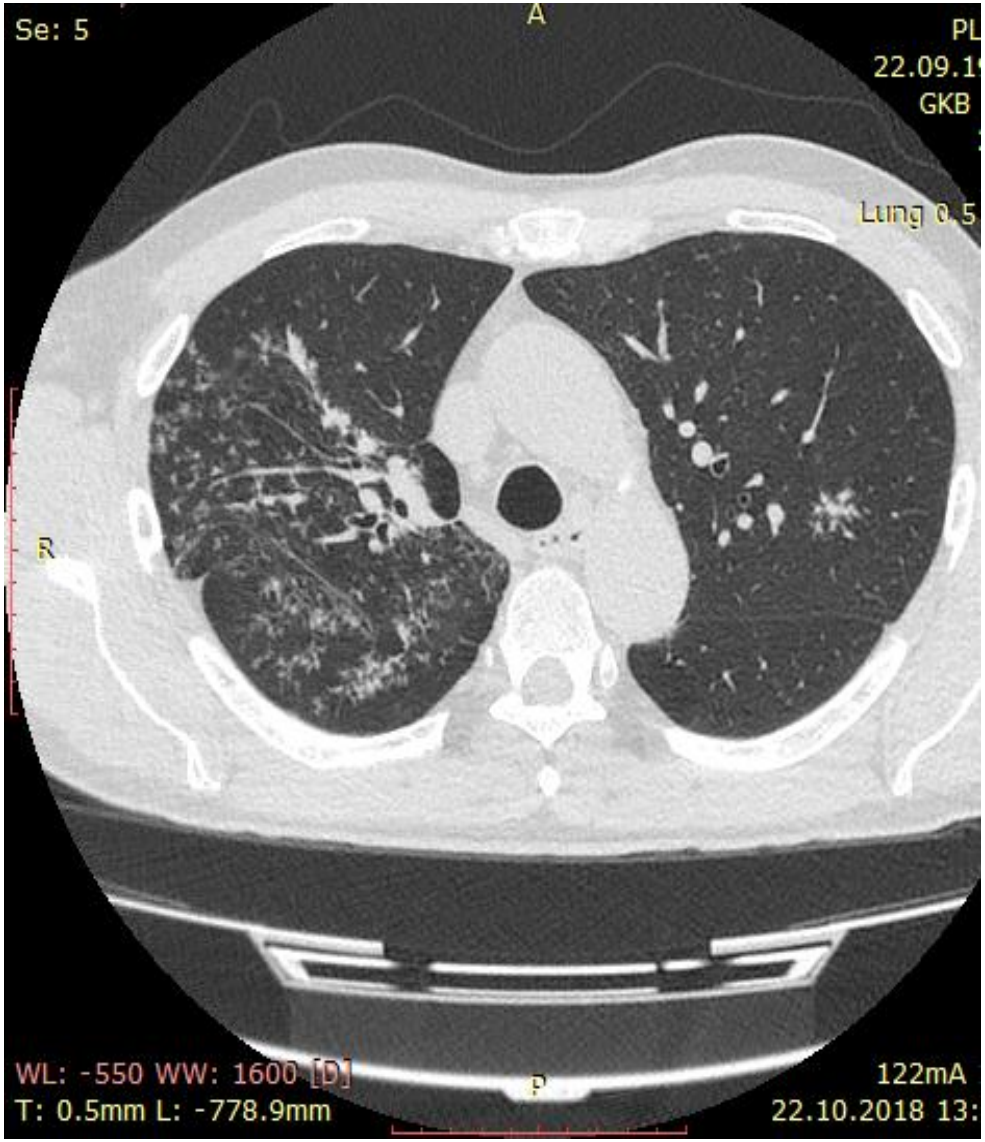

- **Преобладание очаговых изменений в средних отделах легких, на уровне корней, и меньшая их выраженность в верхушечных и базальных сегментах легких**
- **Выражены мелкосетчатые изменения легочного рисунка (лимфангит)**
- **Преобладание интерстициальных изменений, в зоне которых располагаются мелкие очаги**
- **Неравномерность поражения легких с чередованием измененных и неизменных участков легочной ткани**
- **Утолщение стенок мелких бронхов.**
- **Уплотнение междольковых и межальвеолярных перегородок**
- **Полости распада развиваются редко.**

ФГБНУ ЦНИИТ»

ДИАГНОСТИКА

- Эпидемиологический анамнез
- Кожные иммунологические тесты чаще положительные
- Отсутствие симптомов, либо скудная клиническая картина (малопродуктивный кашель, одышка, не резко выраженный интоксикационный синдром)
- Бактериологическое исследование мокроты, жидкости БАЛ
- Морфологическое исследование биоптата легкого (обнаружение казеифицированных эпителиоидно-клеточных гранулем)

ФГБНУ «ЦНИИТ»

ГИПЕРЧУВСТВИТЕЛЬНЫЙ ПНЕВМОНИТ

- Диффузное интерстициальное гранулематозное воспалительное заболевание лёгких, обусловленное аллергической реакцией после повторных ингаляций пыли, содержащей белки животного и растительного происхождения или (реже) неорганические соединения.
- Основной этиологический фактор — микроорганизмы либо чужеродные белки (как растительного, так и животного происхождения), а также более простые химические вещества, вдыхаемые в больших количествах.

ФГБНУ «ЦНИИТ»

Для д/диагностики саркоидоза имеют значение подострый и <u>хронический варианты</u>

- Анамнез (контакт с аллергеном, профанамнез)
- Жалобы (одышка, кашель, часто приступообразный)
- Периферическая эозинофилия (не часто)
- Повышение IgE
- Рестриктивно-обструктивные нарушения!
- Снижение DLCO
- Прогрессирующая ДН
- Крепитация

ФГБНУ «ЦНИИТ»

ПОДОСТРЫЙ ГП

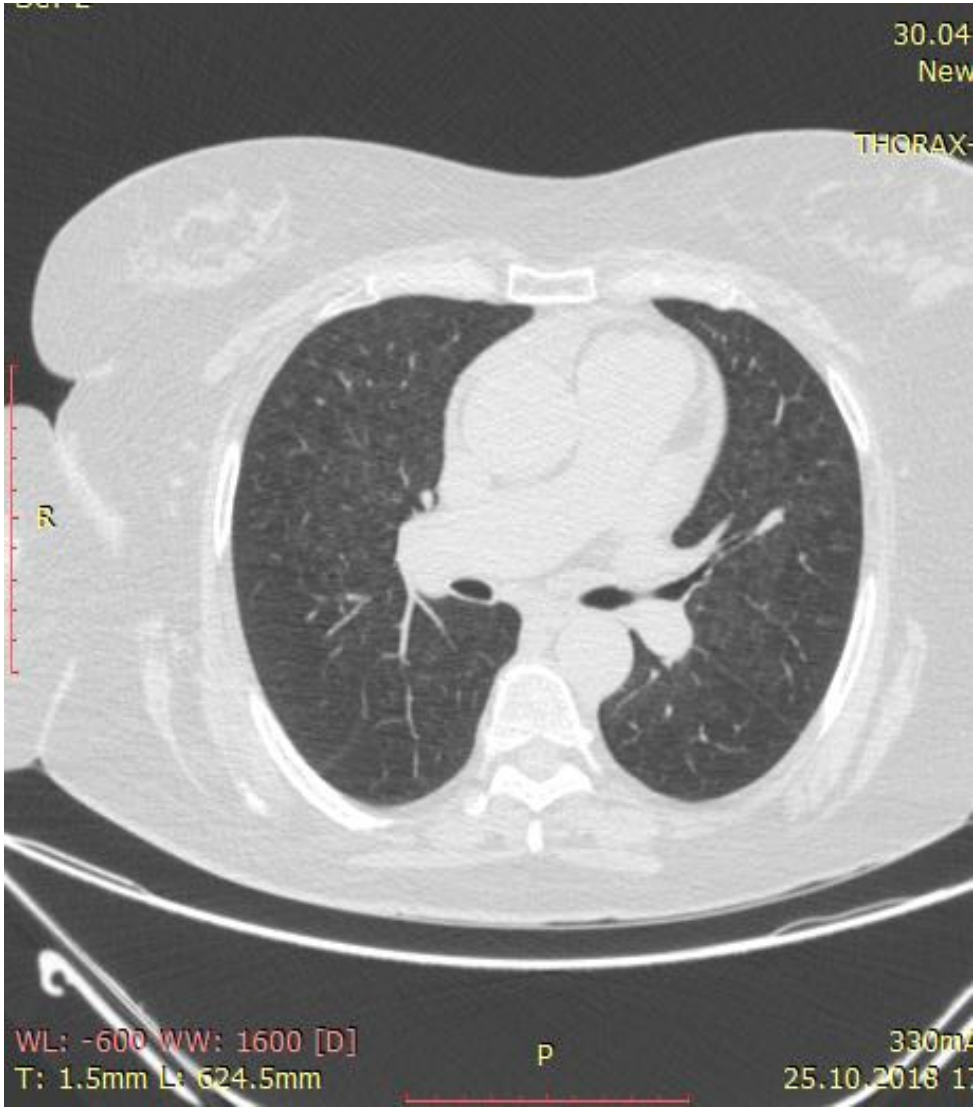

Зоны уплотнения легочной ткани по типу «матового стекла» и немногочисленные центрилобулярные очаги. Эти изменения соответствуют интерстициальному альве-олиту и клеточному бронхиолиту.

ФГБНУ
«ЦНИИТ»

ХРОНИЧЕСКИЙ ГП

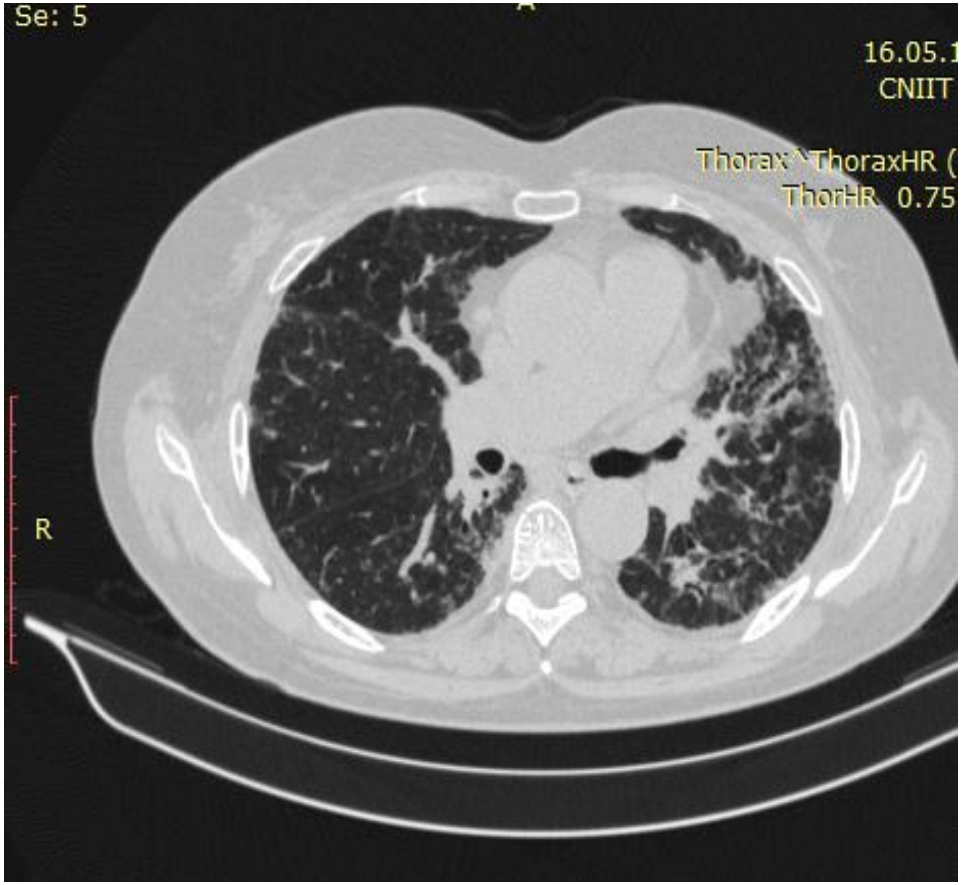

- Появление тонких линейных структур, морфологической основой которых является утолщение внутридолькового интерстиция. В результате формируется картина нежных ретикулярных изменений, которая дополняется участками сотового легкого в кортикальных отделах, нарушением архитектоники легочной ткани.

ФГБНУ
«ЦНИИТ»

Хронический ГП и саркоидоз

Саркоидоз

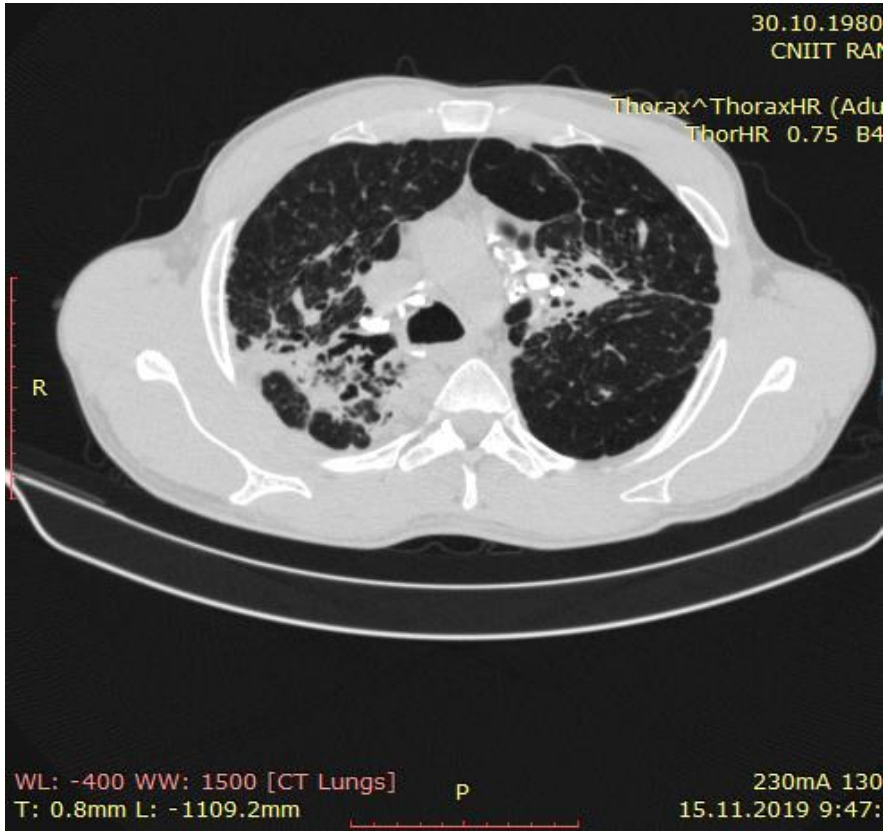

ГП

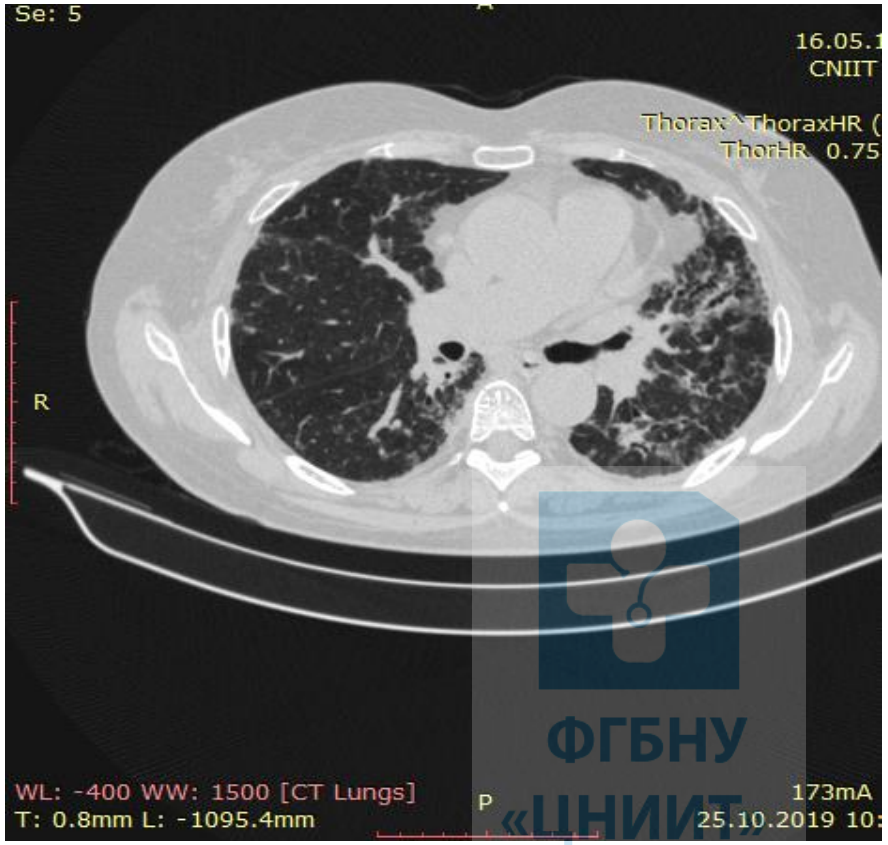

ФГБНУ «ЦНИИТ»

Диагностика

- Цитограмма жидкости БАЛ не является ценным диагностическим критерием
- **ГРАНУЛЕМЫ:** Нечетко организованы, более «рыхлые», состоят из гистиоцитов, лимфоцитов, многоядерных клеток, иногда — эозинофилов, характерна перибронхиолярная локализация гранулем. Для диагностики гиперсенситивного пневмонита следует выявить триаду признаков: неспецифическую интерстициальную пневмонию в перибронхиолярных зонах, ненекротизирующие гистиоцитарные (гигантоклеточные гранулемы), фокусы облитерирующего бронхиолита.

ФГБНУ «ЦНИИТ»

ПНЕВМОКОНИОЗЫ (СИЛИКОЗ, БЕРИЛЛИОЗ)

- Группа интерстициальных заболеваний легких профессионального генеза, вызванные длительным вдыханием высоких концентраций неорганической пыли. Пневмокониозы характеризуются хроническим диффузным асептическим воспалительным процессом в легочной ткани с развитием пневмофиброза.
- Пыль, попадая в организм с вдыхаемым воздухом, частично оседает на слизистой оболочке дыхательных путей, часть ее скапливается в альвеолах, а затем может проникнуть в лимфатические сосуды межальвеолярных перегородок, плевру и лимфатические узлы корней легких.

ФГБНУ «ЦНИИТ»

КРИТЕРИИ ДИАГНОСТИКИ:

- наличие профмаршрута (стаж работы во вредных и/или опасных условиях труда по данным трудовой книжки);
- наличие контакта с вредным производственным фактором (АПФД) по данным санитарно-гигиенической характеристики условий труда;
- наличие патогномоничных изменений на рентгенограмме органов грудной клетки;
- наличие патогномоничных изменений на КТ органов грудной клетки, в том числе при отсутствии изменений на рентгенограмме.

ФГБНУ
«ЦНИИТ»

- Длительность профессионального стажа до появления патологических изменений в большинстве случаев составляет 20 лет и более. При контакте с малофиброгенной пылью профессиональный стаж до развития рентгенографических изменений составляет не менее 10, а обычно 20 и более лет.
- При формировании быстро прогрессирующего варианта течения силикоза развитие рентгенологических изменений происходит менее, чем через 10 лет контакта с высокими концентрациями кварцевой пыли.

ФГБНУ
«ЦНИИТ»

СИЛИКОЗ- страдают работники горнорудной и металлургической промышленности

- Клиника скудная
- Тяжесть состояния и выраженность клиники зависит от развития осложнений (поражение бронхов, плевры, присоединение туберкулеза)
- КТ ОГК – множественные однотипные узелки в толще междольковых перегородок, имеется тенденция к их увеличению, уплотнению и обызвествлению
- **Морфологически-**гранулема на фоне межуточного фиброза с разрастанием соединительной ткани в альвеолярных перегородках, вокруг бронхов и сосудов.
- **ВСЕГДА** сопровождается диффузными изменениями слизистой бронхов с формированием катарально-склерозирующего эндобронхита

ФГБНУ «ЦНИИТ»

Узелковая форма

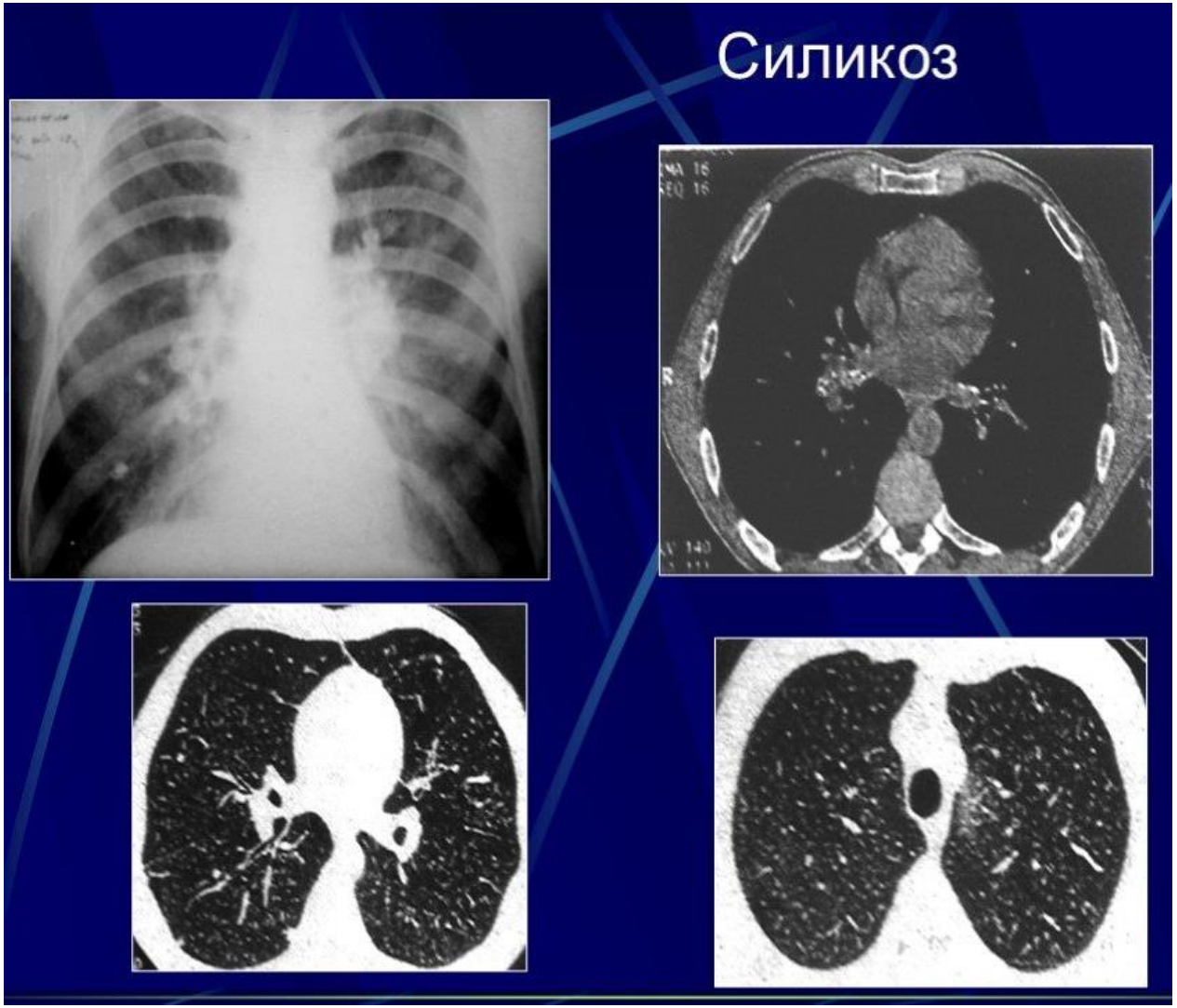

- Множественные однотипные узелки в толще междольковых перегородок, имеется тенденция к их увеличению, уплотнению и обызвествлению
- Лимфаденопатия не характерна

ФГБНУ «ЦНИИТ»

МЕТАСТАТИЧЕСКОЕ ПОРАЖЕНИЕ ЛЕГКИХ

- **Гематогенные метастазы** наиболее часто локализуются в периферических отделах легких, вдали от крупных сосудисто-бронхиальных пучков, вблизи плевральной оболочки. При множественных поражениях гематогенного характера наблюдается тенденция к увеличению количества очагов в направлении «сверху-вниз». Чаще гематогенные метастазы расположены хаотично, вне четкой связи с бронхами и видимыми легочными сосудами.
- **Лимфогенные метастазы** проявляются увеличением лимфатических узлов средостения в сочетании с мелкоочаговой диссеминацией с очагами до 2-3 мм в диаметре вблизи плевры и в междольковых перегородках, а также по ходу бронхов и сосудистых пучков.

ФГБНУ «ЦНИИТ»

МЕТАСТАТИЧЕСКОЕ ПОРАЖЕНИЕ ЛЕГКИХ (лимфогенное mts)

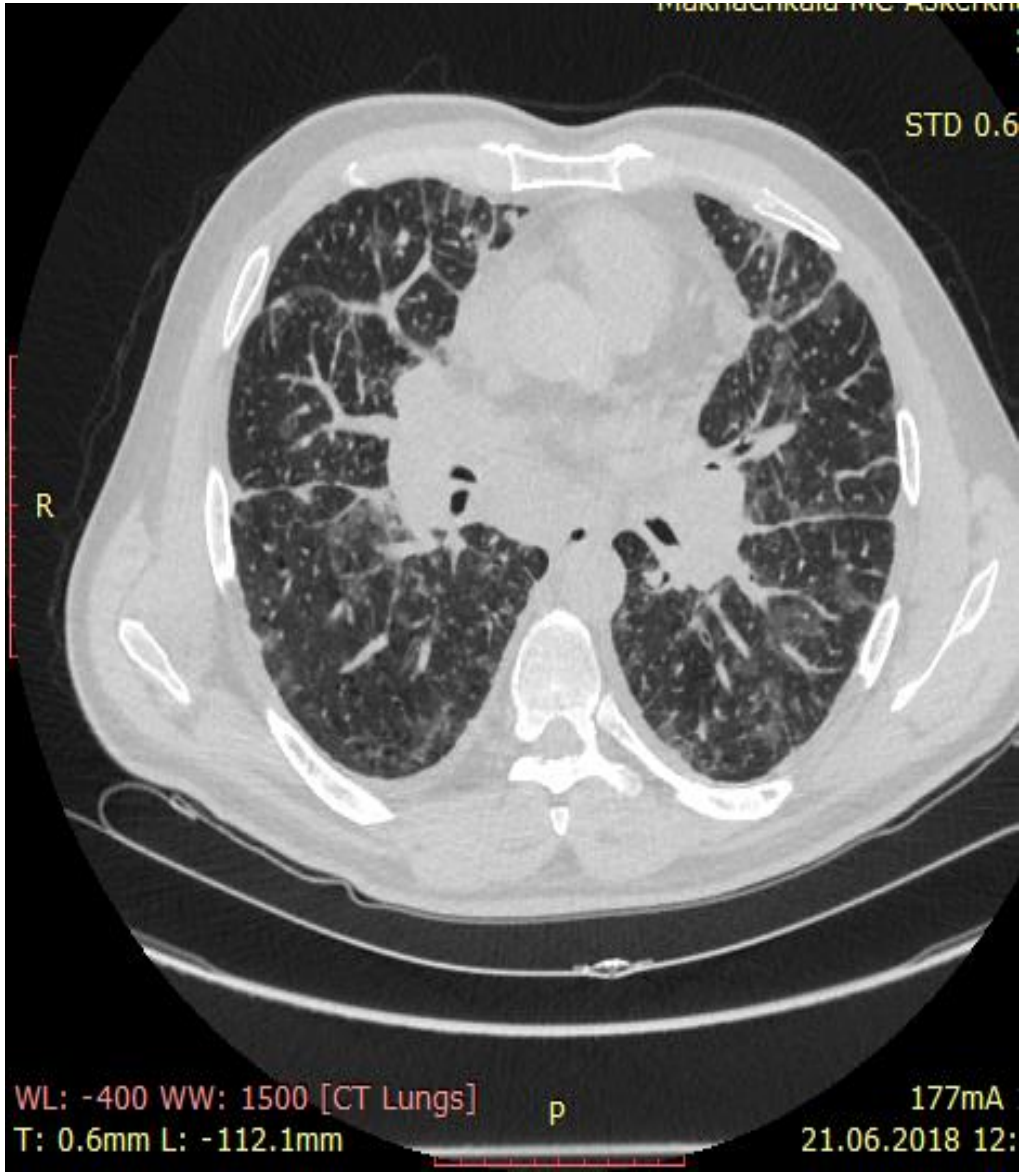

- множественные мелкие очаги с диссеминированным распространением, локализованные в междольковых перегородках, в плевральных листках. Вокруг можно видеть характерную картину ракового лимфангиита.
- выявляются патологически измененные и увеличенные лимфатические узлы средостения.

ФГБНУ «ЦНИИТ»

- Вторичные опухоли протекают бессимптомно, по крайней мере, до тех пор, пока не произойдет прорастание в просвет бронха, в плевру, средостение, перикард или сосуды, метастазирование в лимфоузлы средостения.
- Пациенты предъявляют жалобы на симптомы раковой интоксикации, которые, впрочем, могут быть обусловлены также наличием первичной опухоли.
- Имеет место определенная зависимость между клиническими проявлениями и органной принадлежностью метастазов.
- Морфологическая верификация

ФГБНУ
«ЦНИИТ»

МИКОБАКТЕРИОЗ

- Преобладание симптомов интоксикации
- Часто сопутствуют ХОБЛ, хронический бронхит с брохоэктазами, БЭБ
- Обнаружение НТМБ в мокроте , жидкости БАЛ

ФГБНУ
«ЦНИИТ»

МИКОБАКТЕРИОЗ

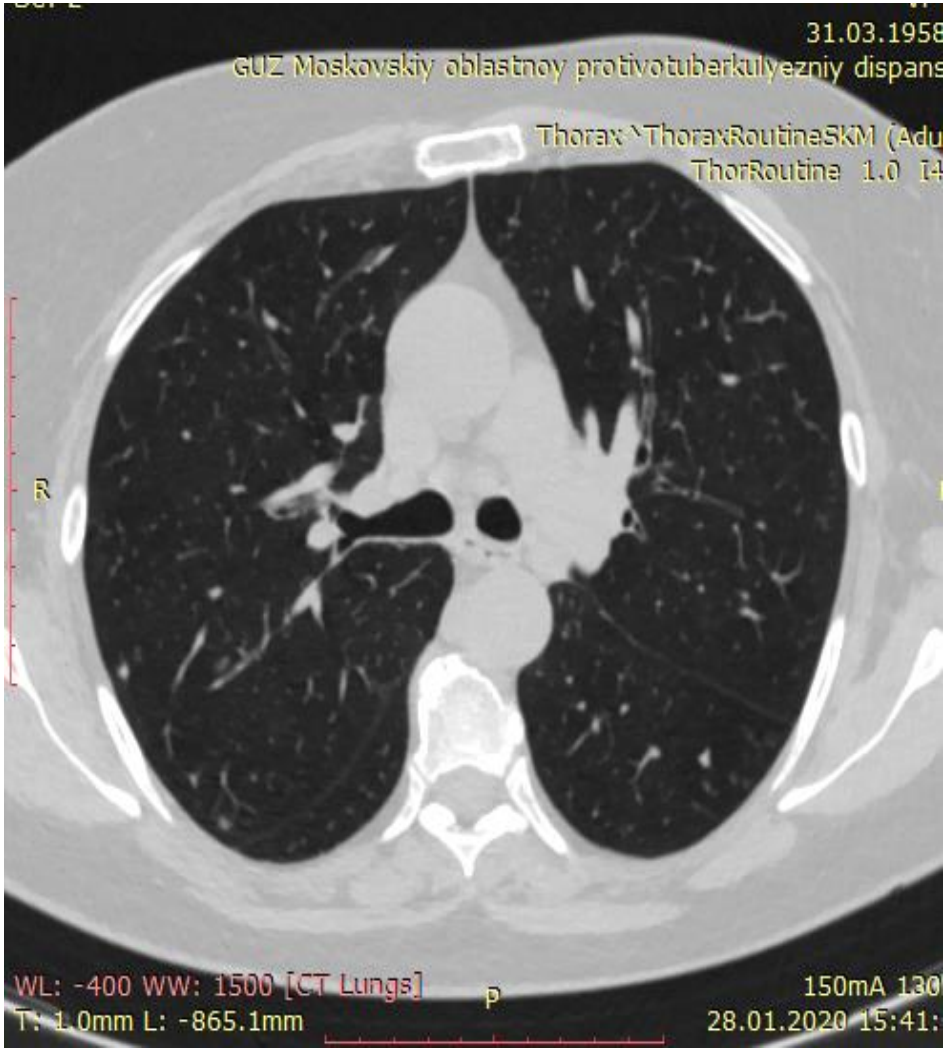

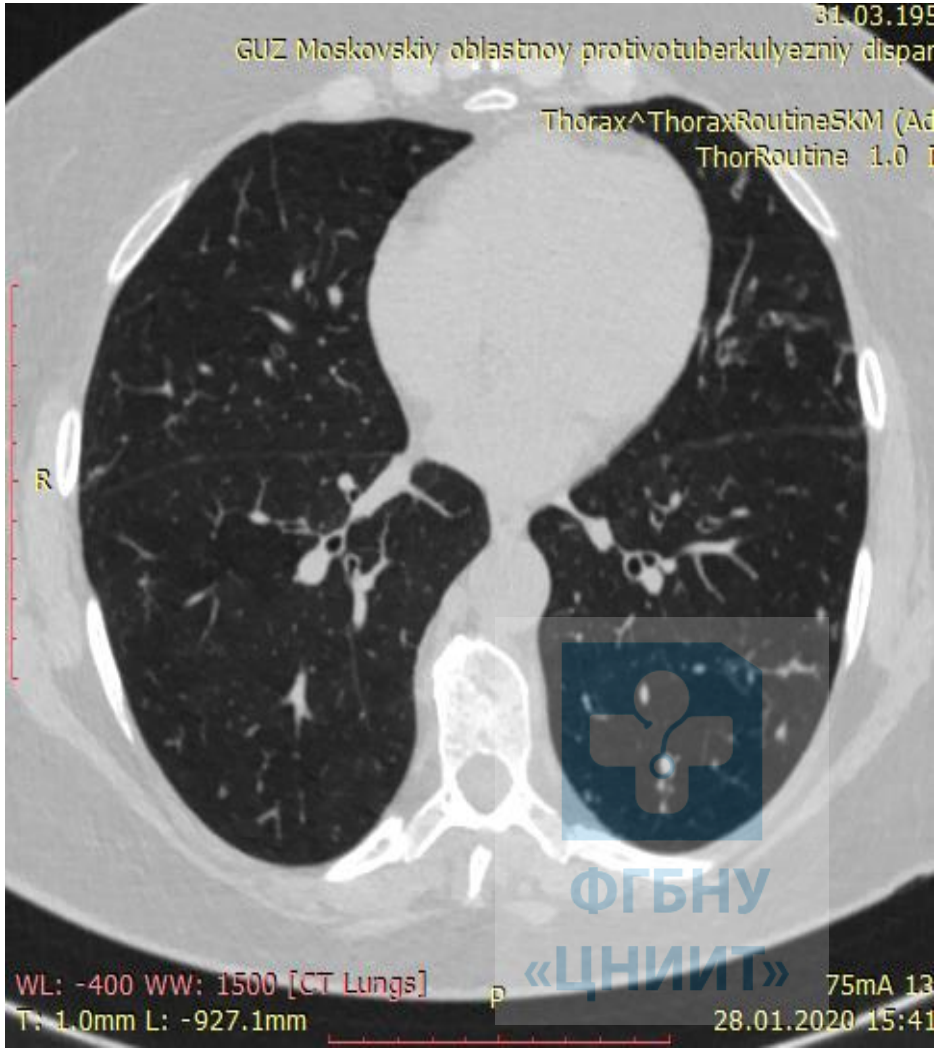

ФГБНУ «ЦНИИТ»

БРОНХИОЛИТЫ

- Бронхиолит служит проявлением неспецифических тканевых реакций на различные повреждающие стимулы
- Часто являются проявлением СЗСТ
- Инфекционный бронхиолит

ФГБНУ
«ЦНИИТ»

БРОНХИОЛИТ

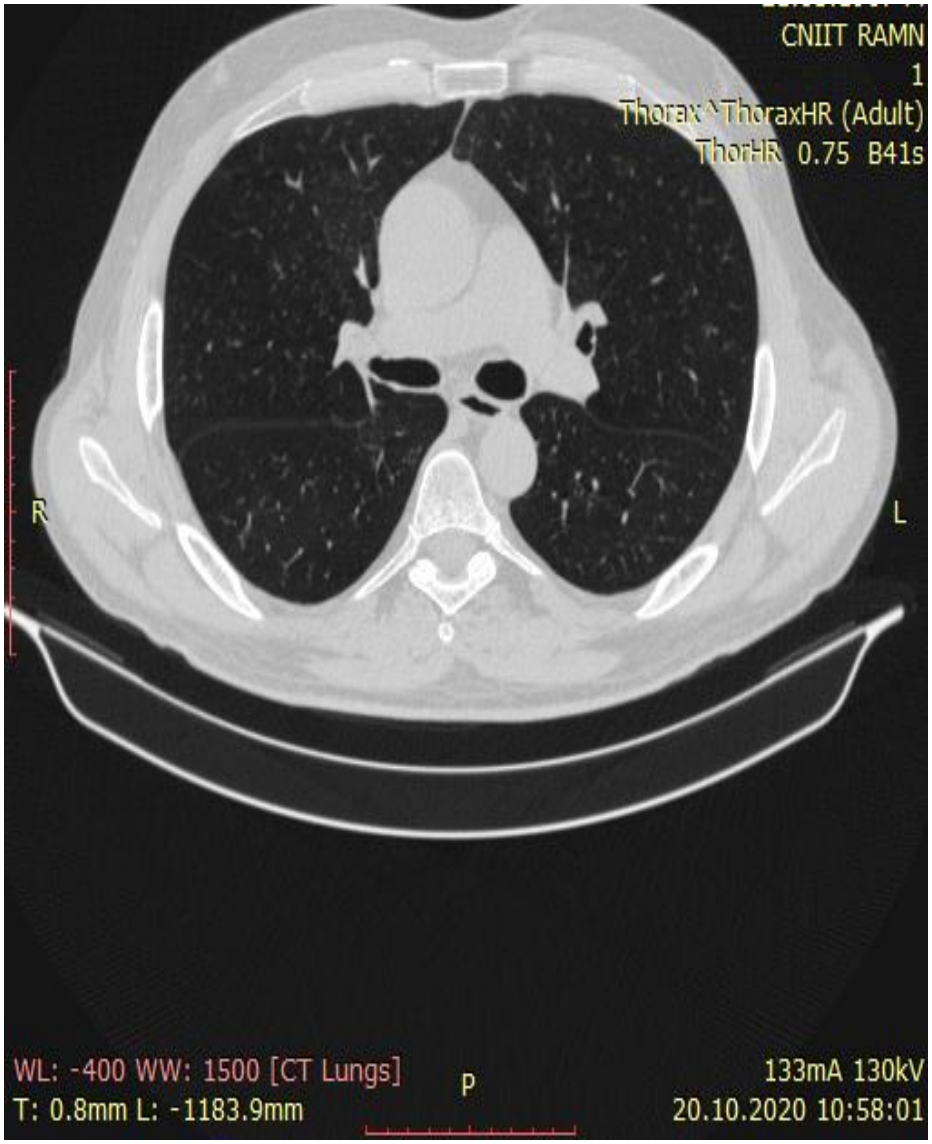

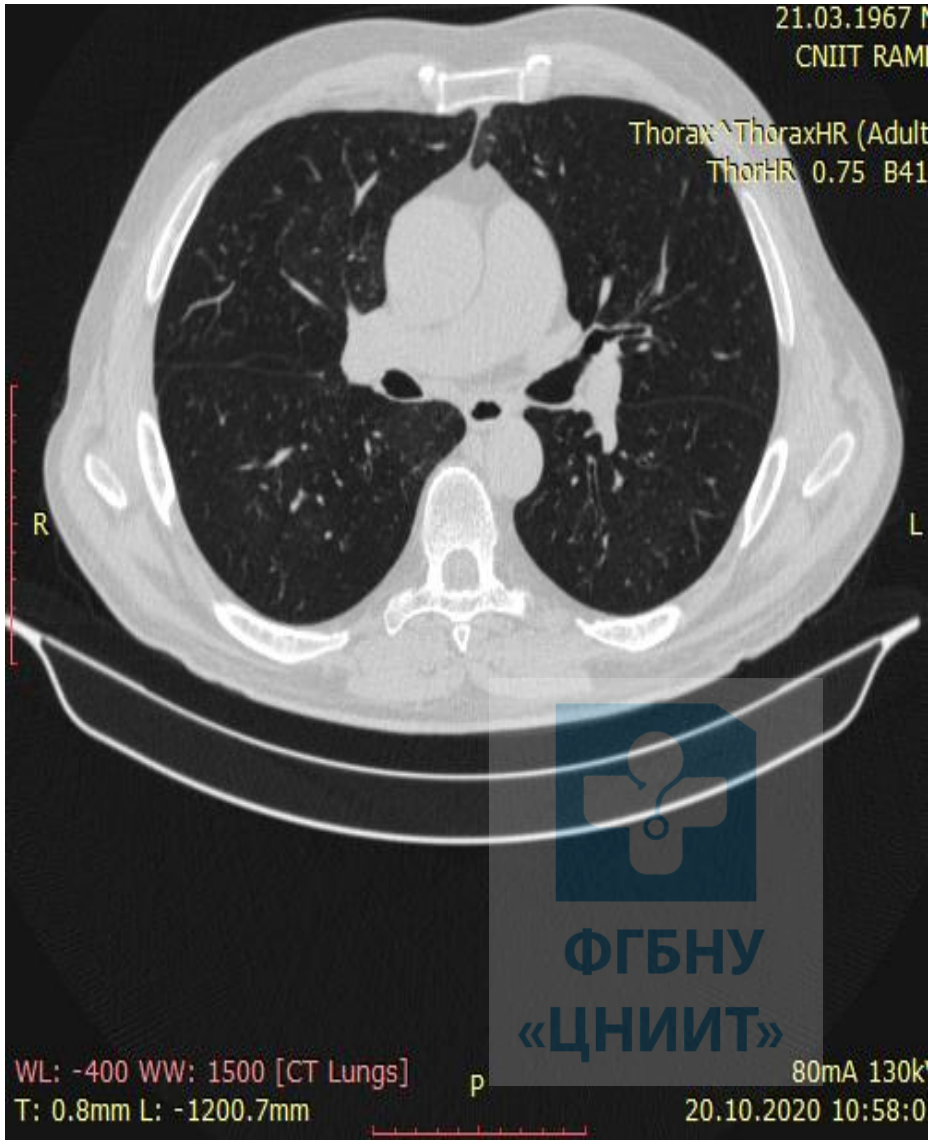

ФГБНУ
«ЦНИИТ»

ПНЕВМОМИКОЗЫ

- Пневмомикозы вызываются возбудителями криптококкоза, бластомикозов, кокцидиоидомикоза, гистоплазмоза, развиваются на неизмененном легочном фоне в результате генерализации микотической инфекции у лиц, страдающих тяжелыми хроническими заболеваниями (лейкоз, лимфогранулематоз и др.).
- Вторичные П. вызываются чаще всего факультативно-патогенными возбудителями аспергиллеза, мукороза, пенициллеза, кандидоза, геотрихоза, споротрихоза, а также адиаспиромикоза, развиваются у лиц с разнообразной хронической патологией легких (напр., туберкулез, хронический бронхит, бронхоэктазы).

ФГБНУ «ЦНИИТ»

ПНЕВМОМИКОЗЫ

- Кандидоз
- Криптококкоз
- Аспергиллез (не часто)
- Адиаспоромикоз
- Гистоплазмоз
- Бластомикоз

ФГБНУ
«ЦНИИТ»

ДИАГНОСТИКА

- Анамнез (иммунодифецитные состояния, предшествующая иммуносупрессивная и антибактериальная терапия)
- Эозинофилия в гемограмме
- Симптомы интоксикации
- Выявление возбудителя в мокроте, жБАЛ, серологическая диагностика
- Морфологическая верификация

ФГБНУ
«ЦНИИТ»

- Таким образом, дифференциальная диагностика саркоидоза порой представляет большие трудности
- Только проведенное комплексное обследование, включая, морфологическую верификацию, может поставить все точки в диагностике!

ФГБНУ
«ЦНИИТ»

БЛАГОДАРЮ ЗА ВНИМАНИЕ!

ФГБНУ
«ЦНИИТ»