На правах рукописи

АМАНСАХЕДОВ
РЕСУЛГУЛЫ БЕРДИГУЛЫЕВИЧ

ДИФФЕРЕНЦИАЛЬНАЯ ДИАГНОСТИКА ДИССЕМИНИРОВАННОГО ТУБЕРКУЛЕЗА С НЕТУБЕРКУЛЕЗНЫМИ МИКОБАКТЕРИОЗАМИ, ЭКЗОГЕННЫМ АЛЛЕРГИЧЕСКИМ АЛЬВЕОЛИТОМ И САРКОИДОЗОМ ОРГАНОВ ДЫХАНИЯ

14.01.16 – фтизиатрия
14.01.13 – лучевая диагностика, лучевая терапия

АВТОРЕФЕРАТ
диссертации на соискание ученой степени
доктора медицинских наук

Москва – 2020

Работа выполнена в Федеральном государственном бюджетном научном учреждении «Центральный научно-исследовательский институт туберкулеза».

Научные консультанты:

Доктор медицинских наук, профессор **Эргешов Атаджан Эргешович**

Доктор биологических наук, профессор **Лепеха Лариса Николаевна**

Официальные оппоненты:

Морозова Татьяна Ивановна, доктор мед. наук, профессор, ФГБОУ ВО «Саратовский государственный медицинский университет им. В.И. Разумовского" Министерства здравоохранения Российской Федерации, заведующий кафедрой фтизиатрии

Стаханов Владимир Анатольевич, доктор мед. наук, профессор, ФГАОУ ВО «Российский национальный исследовательский медицинский университет им Н.И.Пирогова» Министерства здравоохранения Российской Федерации, заведующий кафедрой фтизиатрии

Нуднов Николай Васильевич, доктор мед. наук, профессор, ФГБУ «Российский научный центр рентгенорадиологии» Министерства здравоохранения Российской Федерации, заместитель директора по науке

Ведущая организация: Федеральное государственное бюджетное учреждение «Санкт-Петербургский научно-исследовательский институт фтизиопульмонологии» Министерства здравоохранения Российской Федерации

Защита диссертации состоится 23.06.2020 в 13.00 на заседании диссертационного совета Д 001.052.01, созданного на базе Федерального государственного бюджетного научного учреждения «Центральный научно-исследовательский институт туберкулеза», по адресу: 107564, г. Москва, Яузская аллея, д. 2

С диссертацией можно ознакомиться в библиотеке и на сайте ФГБНУ «Центральный научно-исследовательский институт туберкулеза» (107564, г. Москва, Яузская аллея, д. 2; **http://critub.ru**)

Автореферат разослан «__» _____ 2020 г.

Ученый секретарь диссертационного совета,
доктор медицинских наук **Юхименко Наталья Валентиновна**

ОБЩАЯ ХАРАКТЕРИСТИКА РАБОТЫ

Актуальность проблемы. Проблема диагностики и дифференциальной диагностики диссеминированного туберкулеза легких в современной сложной эпидемической ситуации в мире и в различных регионах Российской Федерации (РФ) остается актуальной и во многом нерешенной [Эргешов А.Э. и соавт., 2016; Самсонова М.В., Черняев А.Л., 2017; Яблонский П. К., 2018]. Частота встречаемости диссеминированного туберкулеза легких среди всех форм впервые выявленного туберкулеза в разных регионах Российской Федерации колеблется от 11,6% до 35,2% [Противотуберкулезная работа г. Москве. Аналитический обзор статистических показателей., 2018г; Илькович М.М. и соавт., 2012]. Легочные диссеминации являются наиболее важным объектом для дифференциальной диагностики, тем более что большинство диссеминированных заболеваний легких может длительно протекать практически бессимптомно, без своевременного выявления этиологического фактора [Литвинов В.И. и соавт., 2008; Тюрин И.Е., 2011; Эргешов А.Э. и соавт., 2016; Илькович М.М., 2012; Шмелев Е.И. и соавт., 2016].

В ряде случаев изменения клинической картины заболевания, наличие большого спектра неспецифических поражений органов дыхания, отсутствие микобактерий туберкулеза, выявление нормергических или отрицательных туберкулиновых проб делают диагностику и дифференциальную диагностику диссеминированного туберкулеза легких сложной проблемой. Наиболее трудной является дифференциальная диагностика диссеминированного туберкулеза легких (ДТЛ) с нетуберкулезными микобактериозами (НТМБ), экзогенным аллергическим альвеолитом (ЭАА) и саркоидозом органов дыхания (СОД). Связано это с их клинико-лабораторной, рентгенологической и морфологической схожестью.

Несмотря на совершенствование в последние десятилетия диагностики диссеминированного туберкулеза легких с более широким применением таких методов исследования как иммунологический, морфологический и микробиологический, в том числе с изучением материалов бронхоальвеолярного лаважа, браш-биопсий и трансбронхиальной биопсии, проблема его дифференциальной диагностики остается нерешенной [Хоменко А.Г. и соавт., 1990; Ерохин В.В. и соавт., 2000; Романов В.В., 2002; Лепеха Л.Н. и соавт., 2012].

В работах, имеющихся в литературе и посвященных дифференциальной

диагностике диссеминированных заболеваний легких, клинические проявления заболеваний сравниваются независимо от характера течения процесса. Между тем, при дифференциальной диагностике этих заболеваний диагностическое значение имеют не только наличие или отсутствие признаков, но и их выраженность, изменчивость, а также сочетание с другими, в том числе и внелегочными симптомами в зависимости от характера течения процесса. Поэтому представляет большой интерес изучение в сравнительном аспекте клинических проявлений диссеминированного туберкулеза легких, нетуберкулезных микобактериозов, экзогенного аллергического альвеолита и саркоидоза в зависимости от характера течения процесса, что до сих пор не проводилось.

Ведущую роль в дифференциальной диагностике диссеминированного туберкулеза легких с НТМБ, ЭАА и СОД играют лучевые методы диагностики, которые в последние годы обогатились новыми, высокоэффективными средствами интроскопии, такими как компьютерная томография высокого разрешения (КТВР), радионуклидные исследования в планарном и однофотонном эмиссионном компьютерном томографическом (ОФЭКТ) режимах с применением различных радиофармпрепаратов (в т.ч. РФП ^{99m}Тс-технетрила), которые позволяют выявлять и оценивать особенности поражения легочной ткани и лимфатических узлов [Тюрин И.Е., 1997; Лазарева Я.В., 2002; Алексеева Т.Р., 2006; Н.А Мухин, 2007; Терновой С. К., 2008; Амосов В.И., Сперанская А.А., 2015; Аверьянов А.В., 2016; Шмелев Е.И., 2003, Эргешов А.Э. и соавт., 2016]. В литературе недостаточно и фрагментарно освещены компьютерно-томографические особенности поражения легочного интерстиция, воздухоносных путей, лимфатических узлов и листков плевры при диссеминированном туберкулезе легких в сопоставлении с НТМБ, ЭАА и СОД. Также в литературе отсутствуют сравнительные данные о структурных изменениях и о функциональном состоянии органов дыхания при применении сцинтиграфии и однофотонной эмиссионной компьютерной томографии у больных диссеминированным туберкулезом легких, НТМБ, ЭАА и СОД. Схожесть клинических, рентгенологических и морфологических признаков указывает на необходимость проведения специального исследования с применением методов КТВР, радионуклидного исследования в планарном и ОФЭКТ режимах с целью выявления новых признаков и создания нового алгоритма для дифференциальной диагностики диссеминированного туберкулеза легких с НТМБ, ЭАА и СОД, что позволит повысить

эффективность диагностики и дифференциальной диагностики, а также сократить сроки обследования пациентов.

Степень разработанности темы. В литературе имеется определенный объем информации, посвященный сравнительному изучению клинических проявлений диссеминированного туберкулеза легких, НТМБ, ЭАА и СОД. Вместе с тем, отсутствуют данные о сравнительном изучении клинических данных при этих нозологиях в зависимости от характера течения (острое, подострое и хроническое) патологического процесса.

Анализ данных литературы о возможностях компьютерной томографии в дифференциальной диагностике диссеминированного туберкулеза легких с НТМБ, ЭАА и СОД показал, что сведения в этих работах носят фрагментарный характер и касаются отдельных стадий процессов, не оценивая семиотику в целом. Кроме того, в работах не представлен детальный анализ компьютерно-томографического изображения всего разнообразия проявлений диссеминаций легких в зависимости от характера течения заболевания. Также среди публикаций крайне мало работ по КТ-синдромной интерпретации диссеминированного туберкулеза легких, нетуберкулезных микобактериозов, экзогенного аллергического альвеолита и саркоидоза органов дыхания в сопоставлении с морфологическими изменениями. В последние годы все шире применяются радионуклидные методы исследования, позволяющие оценить функциональное состояние очага воспаления, его активность. Таким образом, дифференциальная диагностика диссеминированного туберкулеза легких с нетуберкулезными микобактериозами, экзогенным аллергическим альвеолитом и саркоидозом органов дыхания с применением клинико-лучевых методов исследования является актуальной и практически важной проблемой.

Цель исследования: совершенствование диагностики и дифференциальной диагностики диссеминированного туберкулеза легких с нетуберкулезными микобактериозами, экзогенным аллергическим альвеолитом и саркоидозом органов дыхания путем разработки и применения новых диагностических алгоритмов, основанных на сопоставлении клинико-лабораторных, лучевых и морфологических методов исследования.

Задачи исследования:

1) Сравнить клинико-лабораторные проявления диссеминированного туберкулеза легких, нетуберкулезных микобактериозов, экзогенного аллергического альвеолита и саркоидоза органов дыхания в зависимости от характера течения процесса.

2) Выявить особенности поражений легочной ткани при различных вариантах течения диссеминированного туберкулеза легких, нетуберкулезных микобактериозов, экзогенного аллергического альвеолита и саркоидоза органов дыхания при применении компьютерной томографии высокого разрешения.

3) Изучить особенности поражения воздухоносных путей при диссеминированном туберкулезе легких и сопоставить их с нетуберкулезными микобактериозами, экзогенным аллергическим альвеолитом и саркоидозом органов дыхания в зависимости от течения процесса с использованием компьютерной томографии высокого разрешения.

4) Сравнить изменения во внутригрудных лимфатических узлах и листках плевры при различных вариантах течения диссеминированного туберкулеза легких, нетуберкулезных микобактериозов, экзогенного аллергического альвеолита и саркоидоза органов дыхания при применении компьютерной томографии высокого разрешения.

5) Изучить в сравнительном аспекте распространенность и активность воспалительного процесса в легких и ВГЛУ при диссеминированном туберкулезе легких, нетуберкулезном микобактериозе, экзогенном аллергическом альвеолите и саркоидозе органов дыхания методом радионуклидного исследования с применением радиофармпрепарата ^{99m}Тс-технетрила.

6) Провести сравнительный анализ рентген-морфологической картины легких и ВГЛУ при диссеминированном туберкулезе и нетуберкулезном микобактериозе, экзогенном аллергическом альвеолите и саркоидозе органов дыхания.

Научная новизна исследования.

- Впервые изучены и сопоставлены клинические проявления диссеминированного туберкулеза легких, нетуберкулезных микобактериозов, экзогенного аллергического альвеолита и саркоидоза органов дыхания в зависимости от характера течения процесса.
- Впервые сопоставлены результаты исследования пробы Манту и пробы с АТР у больных диссеминированным туберкулезом легких, нетуберкулезными микобактериозами, экзогенным аллергическим альвеолитом и саркоидозом органов дыхания в зависимости от характера течения процесса.
- Впервые сопоставлены и систематизированы особенности поражения легочной паренхимы, сосудов, бронхов, плевры и ВГЛУ при диссеминированном туберкулезе легких, нетуберкулезных микобактериозах,

экзогенном аллергическом альвеолите и саркоидозе органов дыхания в зависимости от течения процесса с использованием компьютерной томографии высокого разрешения.

- Впервые изучены особенности изменений и частота поражения различных групп внутригрудных лимфатических узлов в зависимости варианта течения диссеминированного туберкулеза легких и сопоставлены с нетуберкулезными микобактериозами, экзогенным аллергическим альвеолитом и саркоидозом органов дыхания при применении компьютерной томографии высокого разрешения.
- Впервые в сравнительном аспекте изучена и показана корреляция распространенности и активности воспалительного процесса в легких и ВГЛУ при диссеминированном туберкулезе легких, нетуберкулезном микобактериозе, экзогенном аллергическом альвеолите и саркоидозе органов дыхания с применением планарной сцинтиграфии и однофотонной эмиссионной компьютерной томографии с РФП ^{99m}Тс-технетрилом в зависимости от варианта течения заболевания.
- Впервые разработан алгоритм клинико-лучевой диагностики и дифференциальной диагностики диссеминированного туберкулеза легких с близкими по характеру течения гранулематозных заболеваний органов дыхания.

Теоретическая и практическая значимость работы. Установлено, что клинические проявления диссеминированного туберкулеза легких, НТМБ, ЭАА и СОД тесно взаимосвязаны с течением процесса. Результаты исследования лабораторных тестов на туберкулез (проба Манту, проба с АТР (Диаскинтест) и иммуноферментный анализ (определение IgG антител к МБТ) при диссеминированном туберкулезе легких, НТМБ, ЭАА и СОД зависят от характера течения процесса. Изучены и сопоставлены особенности поражения легочной ткани, бронхов, лимфатических узлов и листков плевры при диссеминированном туберкулезе легких, НТМБ, ЭАА и СОД в зависимости от течения процесса. Выявлены особенности накопления радиофармпрепарата ^{99m}Тс-технетрила в легких и лимфатических узлах при диссеминированном туберкулезе легких, НТМБ, ЭАА и СОД в зависимости от течения и активности процесса. Созданы алгоритмы дифференциальной диагностики диссеминированного туберкулеза легких, НТМБ, ЭАА и СОД. Разработан приоритетный рентген-радиологический способ диагностики воспалительного

процесса в легких и внутригрудных лимфатических узлах у больных саркоидозом (патент на изобретение № 2638447 от 13. 12.17 г.).

Методология и методы диссертационного исследования. В исследование было включено 334 больных с рентгенологическими признаками легочной диссеминации, находившихся в подразделениях ФГБНУ «ЦНИИТ» в период с 2012 по 2018 годы. Все обследованные больные были разделены на 4 группы. В первую группу вошли 78 (23,4%) больных диссеминированным туберкулезом легких (группа ДТЛ). Вторую группу составили 64 (19,2%) пациента с нетуберкулезными микобактериозами легких (НТМБ). Третья группа состояла из 77 (23,0%) больных с экзогенным аллергическим альвеолитом (ЭАА). В четвертую группу вошли 115 (34,4%) больных саркоидозом органов дыхания (СОД).

Предметом исследования диссертационной работы являлось изучение вопросов диагностики и дифференциальной диагностики диссеминированного туберкулеза легких, нетуберкулезных микобактериозов, экзогенного аллергического альвеолита, саркоидоза органов дыхания с помощью КТ высокого разрешения и радионуклидного исследования с применением РФП ^{99m}Тс-технетрила для определения активности патологического процесса в легких и ВГЛУ. КТВР выполнена на аппарате Somatom Emotion 16 фирмы Siemens. Радионуклидное исследование - на гамма-камере Nucline Spirit в планарном и ОФЭКТ режимах с применением радиофармпрепарата ^{99m}Тс-технетрила. Статистическую обработку данных осуществляли с помощью пакета программ Excel. Учитывались результаты с уровнем статистической надежности ($p < 0,05$).

Положения, выносимые на защиту:

1. У больных диссеминированным туберкулезом легких, нетуберкулезными микобактериозами, экзогенным аллергическим альвеолитом и саркоидозом органов дыхания клинико-лучевые проявления во многом зависят от характера течения заболевания (острое, подострое, хроническое), что необходимо учитывать при диагностике и дифференциальной диагностике.

2. Наиболее часто диссеминированный туберкулез легких, нетуберкулезные микобактериозы, экзогенный аллергический альвеолит и саркоидоз органов дыхания диагностируются на стадии хронического течения заболевания.

3. Клинико-лабораторные проявления наиболее выражены у больных

диссеминированным туберкулезом легких, НТМБ и ЭАА по сравнению с пациентами СОД при всех вариантах течения заболеваний. При диссеминированном туберкулезе легких чувствительность пробы Манту не зависит от характера течения процесса. При НТМБ, ЭАА и СОД наблюдается прямая зависимость выраженности пробы Манту от характера течения процесса. Чувствительность пробы с АТР при ДТЛ, НТМБ, ЭАА и СОД не зависит от течения процесса.

4. Компьютерно-томографические симптомокомплексы поражения легочной паренхимы, сосудов, бронхов, плевры, ВГЛУ при ДТЛ, НТМБ, ЭАА и СОД определяются нозологией и вариантом течения диссеминированных заболеваний легких.

5. Радионуклидные исследования в планарном и ОФЭКТ режимах с применением радиофармпрепарата ^{99m}Тс-технетрила позволяют определить характер течения, распространенность и активность воспалительного процесса у больных диссеминированным туберкулезом легких, НТМБ, ЭАА и СОД, в том числе без выраженных клинико-лабораторных проявлений заболевания.

6. Результаты гистологических исследований подтверждают обоснованность выделения компьютерно-томографических симптомокомплексов поражения легочной паренхимы, сосудов, бронхов, плевры, ВГЛУ при ДТЛ, НТМБ, ЭАА и СОД.

Степень достоверности и апробация результатов.

Достоверность и обоснованность результатов работы подтверждается четкой формулировкой цели и вытекающих из нее задач; адекватным, соответствующим материалу подбором современных статистических методов обработки полученных показателей; тщательным анализом созданной базы данных по методам исследования; всесторонним изучением отечественной и зарубежной литературы, полноценной интерпретацией результатов большого объема КТВР исследований и измерений параметров данных лучевых методов исследований у 334 больных с рентгенологическими признаками легочной диссеминации.

Основные результаты диссертации доложены и обсуждены на: I конгрессе Национальной Ассоциации фтизиатров (Санкт-Петербург, 18-20 октября 2012); XX Российском национальном конгрессе «Человек и лекарство» (Москва, 15-19 апреля 2013); Конгрессе Российской ассоциации радиологов

(Москва, 7-9 ноября 2013 г); XIX Российском онкологическом конгрессе (Москва, 17-19 ноября 2015г); Международной конференции «Инновационные технологии диагностики и лечения туберкулеза и МЛУ/ТБ (Алматы, Казахстан, 10-11 апреля 2015); VIII Всероссийском научно-образовательном форуме с международным участием «Медицинская диагностика – 2016» (Москва, 24-26 мая 2016 г); Всероссийской научно-практической конференции с международным участием «Туберкулез в XX1 веке: Новые задачи и современные решения» (Москва, 1-2 июня 2016 г); XXVI Национальном конгрессе по болезням органов дыхания (Москва, 18-21 октября 2016 г); Юбилейном Конгрессе Российского общества Рентгенологов и Радиологов (Москва, 7-9 ноября 2016); IX Конгрессе Евро-Азиатского респираторного общества, VII Конгрессе пульмонологов центральной Азии (Ташкент, Узбекистан, 25-26 май 2016); IV Международном конгрессе и школе для врачей «Кардиоторакальная радиология», (Санкт-Петербург, 18-20 февраля 2016 г); XXVII ежегодном конгрессе Европейского респираторного общества, (Милан, 9-13 сентября Италия 2017); Конгрессе Российского общества Рентгенологов и Радиологов (Москва, 8-10 ноября 2017 г); XXVII Конгресс по болезням органов дыхания (Санкт-Петербург, 17-20 октября 2017 г); V международном конгрессе и школе врачей «Кардиоторакальная радиология» (Москва, 23-24 марта 2018 г); XXVIII Конгрессе по болезням органов дыхания (Москва, 16-19 октября 2018); Конгрессе Российского общества Рентгенологов и Радиологов (Москва, 8-10 ноября 2018 г); VI Международном конгрессе и школе для врачей «Кардиоторакальная радиология» (Санкт-Петербург, 21-23 марта 2019 г); XXIX Конгрессе по болезням органов дыхания, (Москва, 29 октября – 1 ноября, 2019); XXVIII ежегодном конгрессе Европейского респираторного общества, (Мадрид, Испания, 28 сентября – 02 октября 2019г).

Соответствие диссертации паспорту научной специальности.

По тематике, методам исследования, предложенным новым научным положениям диссертация соответствует паспортам специальностей научных работников: 14.01.16 – фтизиатрия (пункт - 1), 14.01.13 - лучевая диагностика и лучевая терапия (пункт – 2).

Внедрение результатов в практику.

Результаты исследования внедрены в практику во всех клинических подразделениях ФГБНУ «ЦНИИТ». Материалы диссертационного

исследования используются в работе учебного центра ЦНИИТ при проведении тематических лекций в рамках программы «Телемедицина», при прохождении курсов профессиональной переподготовки, а также при обучении врачей, ординаторов и аспирантов.

Личный вклад автора.

Вклад автора является определяющим и заключается в непосредственном участии на всех этапах исследования от выбора темы исследования, постановки цели и задач, их реализации до обобщения и обсуждения полученных результатов в научных публикациях, докладах и внедрении в практику. Автором лично проведен сбор и обработка теоретического и клинико-лабораторного, и инструментального материала и дано научное обоснование выводов. Диссертация и автореферат написаны автором лично.

Публикации.

По материалам диссертационного исследования опубликованы 32 научные работы, в том числе 13 работ в журналах, включенных в «Перечень ведущих рецензируемых научных журналов и изданий», рекомендованных ВАК Минобрнауки РФ для опубликования основных научных результатов диссертации, 1 патент РФ на изобретение.

Связь темы диссертационной работы с планом научных работ организации.

Диссертационная работа является фрагментом исследований НИР «Мультидисциплинарный подход в диагностике, дифференциальной диагностике туберкулеза и других заболеваний органов дыхания в современных условиях» (уникальный номер 0515-2019-0019), выполняемых в центре диагностики и реабилитации заболеваний органов дыхания ФГБНУ «Центральный научно-исследовательский институт туберкулеза».

Объем и структура диссертации.

Диссертация изложена на 237 страницах машинописного текста, состоит из введения, обзора литературы, главы материалов и методов исследования, 3 глав собственных исследований, заключения, выводов, списка использованной литературы, содержащего 140 отечественных и 96 зарубежных источников. Работа иллюстрирована 63 рисунками и 45 таблицами.

СОДЕРЖАНИЕ РАБОТЫ

Материалы и методы исследования

Для выполнения поставленных в работе задач было обследовано 334 больных с рентгенологическими признаками легочной диссеминации, находившихся на лечении в подразделениях ФГБНУ «ЦНИИТ» в период с 2012 по 2018 годы. Критериями исключения были больные с ВИЧ-инфекцией, онкологическими заболеваниями и беременные женщины. Все исследования проводились в соответствии с требованиями биомедицинской этики согласно Женевской конвенции о правах человека (1997 г.) и Хельсинской декларации Всемирной медицинской ассоциации (2000г.). У всех пациентов было получено письменное добровольное информированное согласие на участие в исследовании.

Все обследованные больные были разделены на 4 группы. В первую группу вошли 78 (23,4%) больных диссеминированным туберкулезом легких (группа ДТЛ). Вторую группу составили 64 (19,2%) пациента нетуберкулезными микобактериозами легких (НТМБ). Третья группа состояла из 77 (23,0%) больных с экзогенным аллергическим альвеолитом (ЭАА). В четвертую группу вошли 115 (34,4%) больных с саркоидозом органов дыхания (СОД). В группе больных с диссеминированным туберкулезом легких большинство составили мужчины. В тоже время во всех остальных трех группах (НТМБ, ЭАА и СОД) преобладали женщины. В группе НТМБ значительное большинство составили женщины. Возраст больных варьировал от 19 до 79 лет и в среднем составил 45,6 лет. Все больные в каждой группе в зависимости от клинико-рентгенологического течения процесса разделены на три группы: острое, подострое и хроническое. Рейнберг С.А. (1961) предлагал считать острым вариантом течения заболевания до 2-3 недель, подострым - до 2 месяцев, хроническим - до 6 месяцев. При анализе нашего материала, мы предлагаем по клинико-рентгенологическим данным выделять острый вариант течения, когда по клинико-рентгенологическим данным исследования установлен диагноз в пределах 1 месяца наблюдения. Подострым течением считалось, когда клинико-рентгенологические изменения сохранялись в сроки до 6 месяцев. Хронический вариант течения, когда клинико-рентгенологические данные указывают на наличие сформированных патологических изменений от 6 месяцев и более.

Рисунок 1 - Дизайн исследования.

При поступлении в стационар всех пациентов обследовали с использованием клинико-рентгенологических и лабораторных методов исследования. Методы исследования включали микроскопический анализ мокроты на МБТ, бактериологический анализ мокроты на МБТ, определение лекарственной чувствительности МБТ, клинический анализ крови и мочи, биохимический анализ крови, анализ клеточного состава бронхоальвеолярного лаважа (БАЛ) и патоморфологическое исследования биопсийного материала. Кроме того, проводился комплекс специальных лучевых методов исследования, направленных на решение поставленных в работе задач, которые включали цифровую рентгенографию, компьютерную томография высокого разрешения, планарную сцинтиграфию, однофотонную эмиссионную компьютерную томографию и ультразвуковую диагностику. Статистическая обработка результатов проведенного исследования была реализована с помощью пакета программ Excel и BIOSTAT. Для каждой группы вычисляли среднее арифметическое (M) и ошибку среднего (m). Проверку гипотезы о равенстве средневыборочных величин при их нормальном распределении проводили, используя t-критерий Стьюдента. Различия считались статистически достоверными при значении $p<0,05$. Оценку взаимосвязей изучаемых

показателей проводили путем вычисления коэффициента корреляции Пирсона, величину которого считали статистически значимой при $p < 0,05$.

РЕЗУЛЬТАТЫ СОБСТВЕННЫХ ИССЛЕДОВАНИЙ

Результаты проведенных исследований показали, что диссеминированные гранулематозные поражения органов дыхания преимущественно выявлялись на стадии хронического течения заболевания: при диссеминированном туберкулезе легких - в 57,7%, нетуберкулезном микобактериозе - в 85,9%, экзогенном аллергическом альвеолите – в 59,7% и саркоидозе органов дыхания - в 71,3% случаев.

Было установлено, что при остром течении диссеминированного туберкулеза легких мужчины и женщины распределились поровну. При подостром течении процесса преобладали мужчины, а при хроническом – женщины. Среди больных с НТМБ преобладали женщины в независимости от характера течения заболевания. Среди больных с ЭАА и саркоидозом органов дыхания при остром течении заболевания преобладали мужчины, а при хроническом - женщины. Как видно из приведенных (рис.2) данных, с изменением характера течения процесса от острого до хронического во всех группах исследования число мужчин снижалось, а женщин – наоборот увеличивалось.

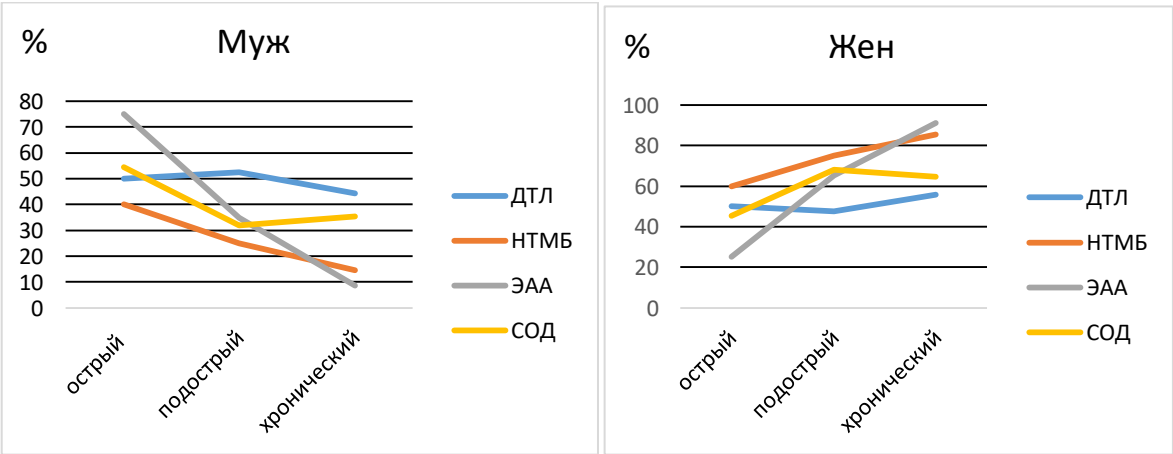

Рисунок 2 – Состав больных по полу при различных вариантах течения ДТЛ, НТМБ, ЭАА и СОД

Результаты сравнительной характеристики сравниваемых групп больных по возрасту показали, что среди больных диссеминированным туберкулезом легких при остром, подостром и хроническом течении процесса превалировали лица до 40 лет (соответственно 66,6%, 52,4% и 75,5%). Среди больных НТМБ и

ЭАА, наоборот, при всех вариантах течения процесса превалировали лица старше 40 лет (при НТМБ - 80,0%, 100,0% и 89,1% и при ЭАА - 75,0%, 60,9% и 73,9% соответственно). Среди больных саркоидозом при остром (72,8%) и подостром (63,7%) течении процессов превалировали лица до 40 лет, а при хроническом течении – лица более 40 лет (61,0%).

Результаты исследования признаков интоксикации в обследованных групп больных показал, что чаще всего повышение температуры тела, утомляемость и потеря веса наблюдались при диссеминированном туберкулезе легких, меньше всего – при СОД.

При анализе частоты встречаемости симптомов интоксикации в зависимости от течения процесса было установлено, что при остром течении процесса во всех группах повышение температуры тела наблюдалось более чем у половины больных. При подостром и хроническом течении процесса лица с повышенной температурой тела достоверно чаще встречались среди больных ДТЛ по сравнению с больными ЭАА и СОД. Меньше всего лица с повышенной температурой тела наблюдались среди больных СОД. Было установлено, что с изменением характера течения процесса от острого до хронического во всех группах уменьшалось число больных с повышенной температурой тела. При сравнительном анализе частоты встречаемости таких симптомов интоксикации, как слабость и утомляемость в сравниваемых группах было выявлено, что при остром течении процесса эти симптомы встречаются у подавляющего большинства больных. При подостром и хроническом течении процесса слабость и утомляемость чаще наблюдались среди больных диссеминированным туберкулезом легких, НТМБ и ЭАА по сравнению с больными с СОД. При подостром течении ЭАА слабость наблюдалась у 91,3%, а при хроническом – у 69,6% пациентов. При СОД число больных со слабостью и утомляемостью было меньше всего, особенно при хроническом течении процесса (слабость наблюдалась в 39,1% и утомляемость – в 13,4% случаев) при всех вариантах течения процесса. Потеря веса наблюдалась у небольшого количества больных во всех группах. Тем не менее, этот симптом чаще отмечался при диссеминированном туберкулезе легких при всех вариантах течения процесса.

Результаты исследования частоты встречаемости бронхолегочных симптомов у обследованных групп больных показал, что кашель при остром и подостром течении процесса наблюдался у подавляющего большинства во всех группах больных. При хроническом течении процесса кашель достоверно чаще

наблюдался при диссеминированном туберкулезе легких, НТМБ и ЭАА по сравнению с больными СОД (77,8%, 85,5%, 73,9% и 41,5% соответственно, p<0,01). Мокрота при остром течении процесса при диссеминированном туберкулезе выделялась у 58,3%, при НТМБ – у 100,0%, при ЭАА – у 75,0% при СОД – у 45,4% больных (p<0,05). При подостром течении процесса выделение мокроты наблюдалось в 76,2%, 50,0%, 65,2% и 13,6% случаев (p<0,01) соответственно, при хроническом течении – в 77,7%, 83,6%, 58,7% и 24,3% случаев (p<0,01) соответственно. Как видно, реже всего мокрота выявлялась при СОД независимо от характера течения процесса. При этом во всех группах больных в подавляющем большинстве случаев по характеру мокрота была серозной. Гнойная мокроты чаще наблюдалась при диссеминированном туберкулезе легких. Хрипы при остром течении процесса при ДТЛ наблюдались у 25,0%, при НТМБ – у 40,0%, при ЭАА – у 50,0%, при СОД – у 18,1% больных. При подостром течении процесса эти показатели составили 28,5%, 25,0%,47,8% и 0,2%, а при хроническом течении процесса – соответственно 28,9%, 34,5%, 54,3% и 3,6% (p<0,01). Обращает на себя внимание тот факт, что хрипы, чаще влажного характера наблюдались во всех вариантах течения ЭАА.

Результаты исследования частоты встречаемости других симптомов у обследованных групп больных показали, что одышка достоверно чаще наблюдалась при ЭАА независимо от характера течения процесса по сравнению с другими группами исследования. Боль в грудной клетке при остром течении процесса наблюдалась у более половины больных диссеминированным туберкулезом легких и у 1/3 больных с СОД. При подостром и хроническом течении процесса чаще боль в груди выявлялась у больных с НТМБ по сравнению с другими группами больных. Артралгия наблюдалась в основном при НТМБ и СОД независимо от характера течения процесса. Кровохарканье наблюдалось при всех вариантах течения диссеминированного туберкулеза легких. В остальных группах исследования кровохарканье выявлялось у небольшого количества больных. Аллергические реакции наблюдались только у небольшого количества больных с ЭАА при подостром и хроническом течении процесса. Сыпь на коже выявлялась у единичных больных при подостром и хроническом течении ЭАА и СОД. Кожная эритема наблюдалась только у больных СОД независимо от характера течения процесса.

Микобактерии туберкулеза выявлялись у большинства больных с диссеминированным туберкулезом легких независимо от характера течения

процесса. При хроническом течении НТМБ у 16,4% больных обнаруживались МБТ. Эти данные схожи с данными литературы. По данным разных авторов МБТ при НТМБ выявляются от 11,9 до 24,5% случаев (Л.Д.Гунтупова и соавт., 2012; Billinger, M. E. et al.,2009).

Анализ частоты встречаемости изменений результатов клинического анализа крови показал, что лейкоцитоз наблюдался во всех группах больных независимо от характера течения процесса. Тем не менее, чаще всего лейкоцитоз выявлялся у больных диссеминированным туберкулезом легких и при ЭАА. Реже лейкоцитоз выявлялся при НТМБ. Палочкоядерный сдвиг независимо от течения процесса чаще всего выявлялся при диссеминированном туберкулезе легких. Эозинофилия чаще всего наблюдалась при остром, подостром и хроническом течении ЭАА. Ускорение СОЭ при остром и подостром течении процесса наблюдалось у подавляющего большинства больных с диссеминированным туберкулезом легких, НТМБ и ЭАА. При хроническом течении процесса ускорение СОЭ достоверно чаще выявлялось при диссеминированном туберкулезе легких (80,0%). Реже ускорение СОЭ наблюдали при НТМБ и СОД (50,9% и 54,9%, соответственно).

Мы проанализировали также клеточный состав БАЛ у обследованных групп пациентов. Было установлено, что нейтрофильно-лимфоцитарный характер БАЛ чаще выявлялся при хроническом течении диссеминированного туберкулеза легких (ДТЛ – 64,3%, НТМБ – 4,5%, ЭАА – 3,3% и СОД – 13,6%; $p<0,01$). Нейтрофильный тип БАЛ наблюдался чаще при хроническом течении НТМБ и СОД (56,8% и 63,7% соответственно). При хроническом течении ЭАА БАЛ чаще носил лимфоцитарно-нейтрофильный характер (53,3%).

Сравнительный анализ результатов исследования пробы Манту показал, что при диссеминированном туберкулезе легких независимо от характера течения процесса она была положительной у подавляющего большинства больных (при остром в 83,3% случаев, при подостром – в 85,7% и при хроническом – в 93,3%) (рис.3). При НТМБ, ЭАА и СОД результаты пробы Манту были зависимы от течения процесса. Так при остром течении процесса положительные результаты пробы Манту при НТМБ наблюдались у 80,0% пациентов, при ЭАА – у 62,5% и при СОД – у 54,4% больных. При хроническом течении число таких больных значительно уменьшилось. При НТМБ их число составило 18,2%, при ЭАА – 21,7% и при СОД - 18,2% больных, что было достоверно ниже по сравнению с больными диссеминированным туберкулезом легких ($p<0,01$). Результаты исследования

пробы с аллергеном туберкулезным рекомбинантным «Диаскинтест» показал, что при диссеминированном туберкулезе легких независимо от характера течения процесса проба с АТР была положительной у подавляющего большинства больных (при остром в 83,3%, при подостром – в 85,7% и при хроническом – 95,5%). При НТМБ, ЭАА и СОД в отличие от пробы Манту положительные результаты пробы с АТР не зависели от течения процесса и наблюдались у небольшого количества больных.

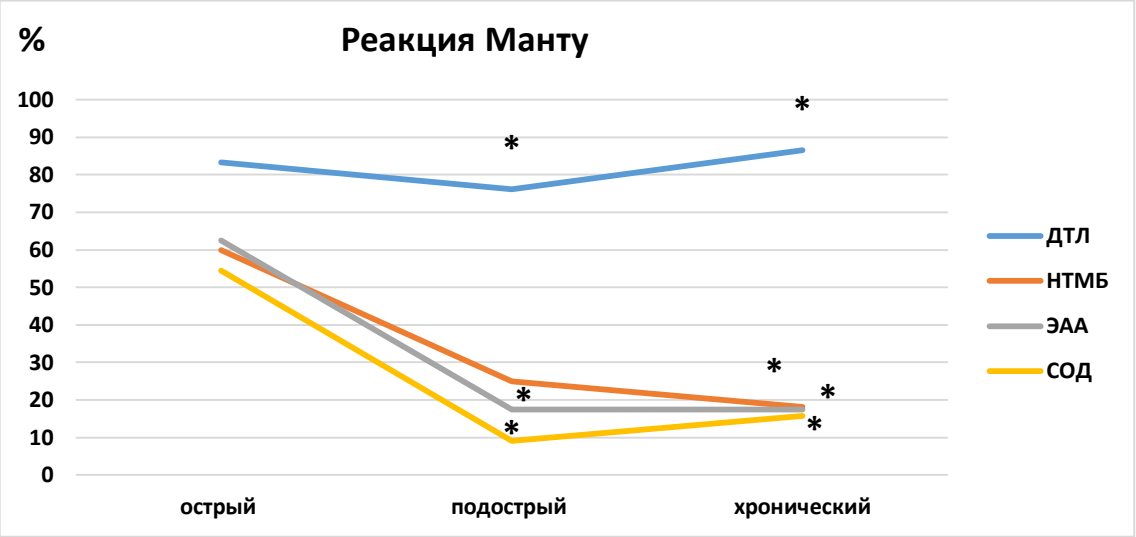

* - различия между ДТЛ и НТМБ, ЭАА, СОД достоверны.

Рисунок 3 – Частота встречаемости положительной реакции Манту при ДТЛ, НТМБ, ЭАА и СОД в зависимости от течения процесса.

При хроническом течении процесса у больных НТМБ положительный результат наблюдался у 9,1%, при ЭАА - у 21,7% и при СОД – у 10,9% больных. Далее детально были изучены компьютерно-томографические и радиологические особенности легочной диссеминации у больных диссеминированным туберкулезом легких, НТМБ, ЭАА и СОД. По данным КТВР проводили анализ уровня поражения структурных единиц легкого, которые были вовлечены в патологический процесс, а так же на преобладание локализации изменений в первичной и вторичной дольке, вдоль перегородки, вдоль сосудов, бронхов, эндобронхиально, степень вовлечения листков плевры и прилежащих анатомических формаций. Анализировали характер изменений и заинтересованность групп лимфатических узлов.

Было установлено, что при диссеминированном туберкулезе легких у 24(30,8%) пациентов наблюдался гематогенный, у 38(48,7%) –лимфогенный и у 16(20,5%) – бронхогенный вариант диссеминации. Чаще наблюдалась лимфогенная диссеминация. С изменением характера течения процесса от острого до хронического значительно увеличивалась частота встречаемости

больных с лимфогенным (острое – 10,5%, подострое – 26,3% и хроническое – 63,2%; p<0,05) и бронхогенным (острое – 6,3%, подострое – 31,3% и хроническое – 62,4%; p<0,05) вариантом диссеминации.

При НТМБ у 10(15,6%) больных выявлялся гранулематозный (мелкоочаговый), у 28 (43,8%) бронхоэктатический и у 26 (40,0%) больных пневмонический (крупноочаговый) вариант диссеминации. Чаще наблюдались бронхоэктатический и пневмонический (крупноочаговый) вариант. С изменением характера течения процесса от острого до хронического существенно увеличивалась частота встречаемости больных с бронхоэктатическим и пневмоническим (крупноочаговым) вариантом НТМБ.

При хроническом течении НТМБ у подавляющего большинства больных выявлялся бронхоэктатический и пневмонический (крупноочаговый) вариант заболевания. При ЭАА у 30(38,9%) наблюдался интерстициальный, у 38(49,4%) паренхиматозно-интерстициальный и у 9 (11,7%) – пневмонический (крупноочаговый) вариант заболевания. При этом при хроническом течении процесса чаще выявлялся интерстициальный и паренхиматозно-интерстициальный генез заболевания (интерстициальный - 66,6%, паренхиматозно-интерстициальный - 57,9% и пневмонический (крупноочаговый) – 44,4%; p<0,01).

При СОД у 70(60,9%) наблюдался гранулематозный (мелкоочаговый), у 30(26,1%) - пневмонический (крупноочаговый) и у 15(13,0%) больных - интерстициальный вариант заболевания. Как видно, чаще выявлялись больные с гранулематозным вариантом диссеминации (p<0,01). С изменением характера течения процесса от острого до хронического значительно увеличивалась частота встречаемости больных с пневмоническим (крупноочаговым) и интерстициальным вариантом течения заболевания. При хроническом течении СОД у 70,0% больных выявлялся пневмонический (крупноочаговый), у 60,0% – интерстициальный и у 24,3% - гранулематозный (мелкоочаговый) вариант заболевания.

Результаты исследования долевой локализации процесса в легких показали, что при остром и подостром течении диссеминированного туберкулеза легких диссеминация чаще локализовалась в верхних долях, а при хроническом течении процесса – в верхних и нижних долях одновременно. При НТМБ независимо от течения процесса диссеминация чаще локализовалась одновременно в верхних и нижних долях легких.

У больных с ЭАА при остром и хроническом течении процесса чаще поражались одновременно верхние и нижние доли, при подостром течении – все доли легких. При остром и подостром течении СОД диссеминация чаще локализовалась в верхних долях легких, а при хроническом течении процесса – в верхних и нижних долях одновременно. Эти данные позволяют высказаться о апико-каудальном уменьшении диссеминации при ДТЛ, СОД, кортикально - ассиметричном распределении очагов диссеминации при НТМБ, и верхне-нижнедолевом распределении очагов при ЭАА.

Одним из критериев определения активности очагов диссеминации является характеристика структуры очагов. Результаты исследования характера структуры очагов диссеминации у обследованных групп больных показали, что при остром и подостром течении процесса во всех группах в большинстве случаев наблюдались мономорфные очаги диссеминации, четко визуализирующихся при многоплоскостных реформациях (табл.1).

При хроническом течении процесса у больных диссеминированным туберкулезом легких чаще выявлялись полиморфные очаги с деструкциями и кальцинатами (55,6%). У большинства больных НТМБ чаще наблюдались полиморфные очаги с кальцинацией (58,2%). У больных ЭАА и СОД в большинстве случаев наблюдались мономорфные очаги (89,1% и 67,1% соответственно). Встречались единичные односторонние, а также несколько разрозненных, дискретных кальцинированных очагов в легких.

Анализ результатов исследования характеристики контуров очагов диссеминации показал, что при остром течении диссеминированного туберкулеза легких и ЭАА чаще наблюдались нечетко очерченные контуры очагов диссеминации (41,7% и 62,5% соответственно), при подостром (57,2% и 56,2% соответственно), при хроническом течении процесса чаще выявлялись очаги одновременно с четко и нечетко очерченными контурами (60,0% и 67,4% соответственно). При НТМБ независимо от характера течения процесса у подавляющего большинства больных выявлялись одновременно четко и нечетко очерченные очаги диссеминации (острое – 100,0%, подострое – 100,0% и хроническое – 92,7%). При остром (45,4%), подостром (59,1%) и хроническом (42,7%) течении СОД чаще наблюдались нечетко очерченные очаги диссеминации. Нечеткость контуров или перифокальная инфильтрации, как известно, является морфологическим признаком экссудации или экссудативных очагов. Наличие продуктивных очагов, определяемых при гистологии, по данным КТ визуализируется четко очерченными очагами.

Таблица 1 – Характер структуры очагов диссеминации

№ п/п	Группы больных	Число больных		Характер очагов					
				мономорфные		полиморфные с кальцинацией		полиморфные с деструкциями и кальцинатами	
		абс	%	абс	%	абс	%	абс	%
Острая стадия									
1	ДТЛ	12	15,4	6	50	1	8,4	5	41,6
2	НТМБ	5	7,8	3	60,0	1	20,0	1	20,0
3	ЭАА	8	10,4	6	75,0	2	25,0	-	-
4	СОД	11	9,6	8	72,7	3	27,3	-	-
Подострая стадия									
5	ДТЛ	21	26,9	16	76,2	1	4,8	4	19,0
6	НТМБ	4	6,3	2	50,0	2	50,0	-	-
7	ЭАА	23	29,9	19	82,6	4	17,4	-	-
8	СОД	22	19,1	20	90,1	1	4,5	1	4,5
Хроническая стадия									
9	ДТЛ	45	57,7	13	28,9	7	15,5	25	55,6
10	НТМБ	55	85,9	18	32,7	32	58,2 $p_{9-10} < 0,01$	5	9,1 $p_{9-10} < 0,01$
11	ЭАА	46	59,7	41	89,1 $p_{9,10-11} < 0,01$	5	10,9 $p_{10-11} < 0,01$	-	-
12	СОД	82	71,3	55	67,1 $p_{9,10-12} < 0,01$	25	30,5 $p_{10,11-12} < 0,01$	2	2,4 $p_{9-12} < 0,01$

Результаты исследования распределения очагов в структурах легких (в паренхиме, строме, интерстиции сосудов, бронхов) показали, что при ДТЛ и НТМБ независимо от характера течения процесса чаще очаги распределялись перибронхиально, периваскулярно, парасептально, центрилобулярно (при остром – 83,3% и 60,0%, при подостром – 80,9 и 75,0% и при хроническом – 53,3% и 67,3% соответственно). При ЭАА и СОД очаги чаще выявлялись перибронхиально, периваскулярно, парасептально (при остром – 62,5% и 54,6%, при подостром – 56,5 и 63,6% и при хроническом – 52,2% и 51,2% соответственно).

При сравнительном анализе обследованных групп больных по локализации очагов диссеминаций в зонах легких было установлено, что при диссеминированном туберкулезе легких, ЭАА и СОД независимо от течения процесса в большинстве случаев очаги находились в ядре и субплеврально, при НТМБ чаще очаги распределялись субплеврально (80,0%).

Результаты исследования форм очагов диссеминации у обследованных групп больных показал, что независимо от течения процесса в большинстве

случаев выявлялись очаги полигональной формы. У небольшого количества больных с диссеминированным туберкулезом легких (2,6%) и СОД (6,1%) выявлялись очаги округлой формы.

При наличии диффузных очагов диссеминации при мелкоочаговом милиарном туберкулезе мы всегда находили очаги сливного характера или очаги размерами до 10 мм. При НТМБ у большинства больных независимо от течения процесса выявлялись очаги размерами от 4 до 9 мм. При сочетании ДТЛ и НТМБ размеры очагов/уплотнений у большинства больных колебались от 1 до 3 см. При остром течении ЭАА у большинства пациентов размер очагов был до 3 мм. При подостром и хроническом течении процесса - от 4 до 9 мм. При СОД при остром и подостром течении у 1/3 больных, а при хроническом течении – у большинства больных наблюдались очаги размерами от 4 до 9 мм. Уплотнения до 5 см отмечены у 10(12,8%) больных с ДТЛ, в остальных нозологиях уплотнения до 5 см были в единичных случаях.

Результаты исследования особенностей изменений междольковых перегородок показали, что у большинства обследованных групп больных независимо от течения процесса структуры междольковых перегородок носили линейно-очаговый характер. При остром течении ДТЛ распространенность уплотнений междольковых перегородок составила более 6 сегментов (83,4%), при подостром и хроническом течении процесса - до 6 сегментов (52,4% и 51,1% соответственно). При НТМБ независимо от характера течения процесса протяженность уплотнения междольковых перегородок составила менее 6 сегментов (при остром – 100,0%, при подостром – 75,0% и при хроническом – 94,5%). При ЭАА и СОД уплотнение междольковых перегородок носило распространенный характер (более 6 сегментов).

Результаты исследования структур легкого по КТ показали, что симптом «матовое стекло» независимо от характера течения процесса выявлялся более, чем у половины больных с ЭАА (50,6%) (рис.4). Данный симптом при ДТЛ был отмечен у 12,8%, при НТМБ у 14,1%, при СОД у 16,5% больных. Симптом «дерево в почках» независимо от характера течения процесса чаще наблюдался у больных диссеминированным туберкулезом легких и НТМБ по сравнению с больными ЭАА и СОД ($p<0,01$). При сочетании ДТЛ и НТМБ у всех больных наблюдался симптом «дерево в почках».

КТ-симптом «мозаичная перфузия» был обусловлен как сосудистым компонентом, так и клапанным механизмом, где зоны высокой плотности являлись нормальными, а сниженной – патологическими. КТ-симптом

«мозаичная перфузия» в основном наблюдался при подостром и хроническом течении процесса у небольшого количества больных всех групп. Вместе с тем, при хроническом течении диссеминированного туберкулеза легких и НТМБ этот симптом выявлялся чаще по сравнению с больными ЭАА и СОД (при ДТЛ – 17,8%, при НТМБ- 20,0%, при ЭАА – 4,3% и при СОД – 2,4%; $p<0,05$).

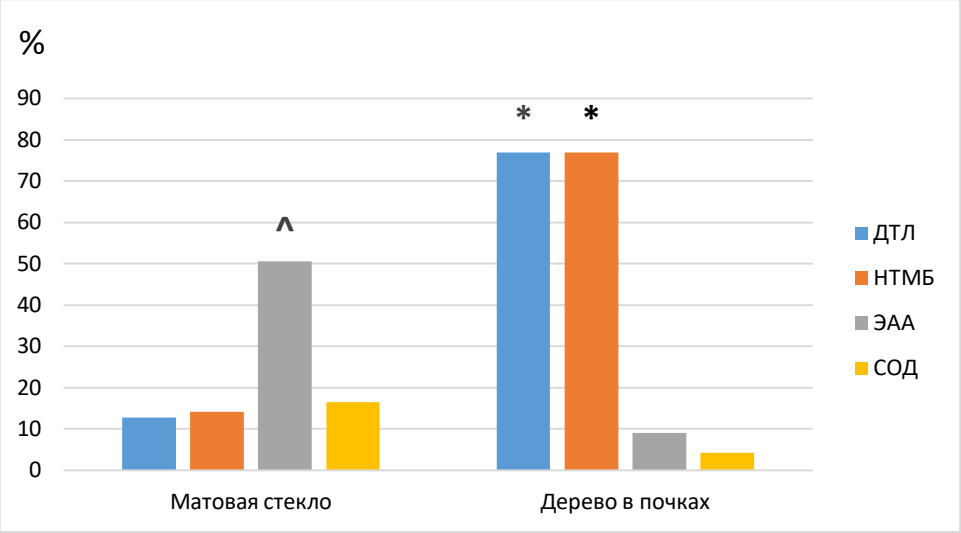

*,^ - различия между группами достоверны.

Рисунок 4 – Частота встречаемости КТ- симптомов «матовая стекло» и «дерево в почках»

КТ-симптом «lymphangoitis circumscripta», который является линией перехода лимфы из глубокой в поверхностную лимфатическую сеть наблюдался в основном при остром и хроническом течении диссеминированного туберкулеза легких и СОД (при остром 16,7% и 18,2%, при хроническом – 13,3% и 4,9% соответственно).

«Звездчатый многогранник» наблюдался у небольшого количества больных только при СОД независимо от течения процесса (при остром – 27,3%, при подостром – 4,5% и при хроническом – 2,4%). Симптом «гранулематозной вазодилятации» наблюдался при ЭАА и СОД (рис.5). При этом при ЭАА с изменением течения процесса от острого до хронического снижалось число больных с «гранулематозной вазодилятацией» (25,0%, 13,0% и 1,8% соответственно), а при СОД, наоборот, число таких больных увеличивалось (54,5%, 81,8% и 89,0% соответственно).

Диссеминированный туберкулез и нетуберкулезный микобактериоз легких, подострое течение.
КТВР. Легочное окно, аксиальная проекция: субплеврально и центрилобулярно расположенные нечетко очерченные множественные мелкие очаги, симптом «дерева в почках» и инфильтрация стенок регионарных бронхов.

Саркоидоз легких и ВГЛУ, подострое течение. КТВР. Легочное окно, аксиальная проекция: множественные гомогенные четкообразные очаги, расположенные преимущественно вдоль сосудистых ветвей, по типу симптома «гранулематозной вазодилятации».

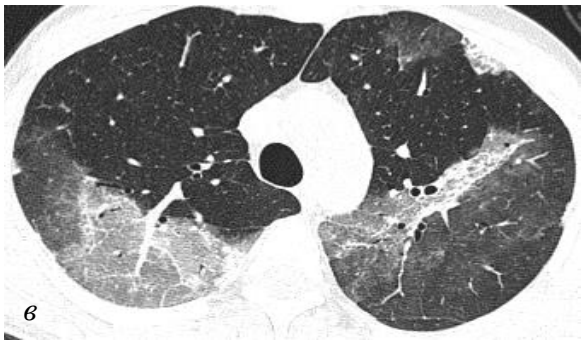

Экзогенный аллергический альвеолит легких, острое течение. КТВР. Легочное окно, аксиальная проекция: инфильтрации внутридольковых, междольковых перегородок и стенок сосудов. Зоны «матового стекла» и реактивный васкулит в виде «гранулематозной вазодилятации» с неравномерным уплотнением контуров сосудов.

Диссеминированный туберкулез легких, подострое течение. КТВР. Мягкотканое окно, аксиальная проекция: инфильтрация междолевой плевры и экстраплевральной клетчатки в верхней доле слева. Представлена различная толщина листков плевры: без изменений справа и с уплотнением «экстраплевральной клетчатки» слева.

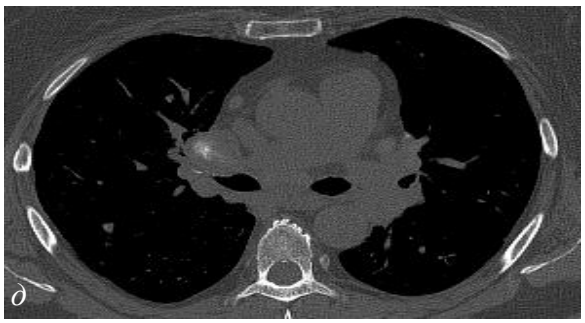

Саркоидоз легких и ВГЛУ, подострое течение. КТВР Мягкотканое окно, аксиальная проекция: увеличение бронхопульмональных лимфатических узлов, субкаринальных узлов, симптом «ободка гиалиноза» вокруг кальцината в структуре лимфатического узла бронхопульмональной группы справа.

Рисунок 5 – различные КТ симптомы при ДТЛ/НТМБ (*а, г*), СОД (*б, д*) ЭАА (*в*).

Признак «гранулематозной вазодилятации» по КТ был представлен в виде неравномерного бульбозного расширения сосудистых ветвей на значительном протяжении, обусловленной локализаций гранулем в периваскулярной интерстиции. Результаты исследования показали, что при остром течении ДТЛ патология воздухоносных путей наблюдалась лишь у 25,0% пациентов, при подостром 85,7% и хроническом течении процесса 84,4%. При НТМБ независимо от течения процесса изменения бронхов наблюдались у всех 100,0% больных. При ЭАА патология бронхов наблюдалась более, чем у половины больных независимо от течения процесса (87,5%, 52,2% и 84,4% соответственно). При СОД параллельно с изменением течения процесса от острого до хронического увеличивалось число больных с изменениями бронхов (27,3%, 59,0% и 81,7%). Различные визуализируемые КТ симптомы представлены на рисунке 5.

При анализе видов патологий воздухоносных путей при остром и подостром течении ДТЛ у подавляющего большинства больных были выявлены тракционные изменения воздухоносных путей (100,0% и 77,7% соответственно). При хроническом течении число таких больных уменьшалось и составило 42,1%. При НТМБ чаще наблюдались тракционные и цилиндрические изменения (40,0%). Аналогичные изменения выявлялись у большинства больных сочетанной патологией ДТЛ/НТМБ. При ЭАА независимо от течения процесса у подавляющего большинства больных выявлялись тракционные изменения воздухоносных путей (100,0, 100,0 и 69,2% соответственно). При СОД с изменением течения процесса от острого до хронического увеличивалось число больных с тракционными изменениями (33,3%, 100,0% и 97,0% соответственно). Одновременное выявление тракционных, цилиндрических и кистозных бронхоэктазий чаще отмечалось при НТМБ независимо от течения процесса (40,0%, 25,0% и 38,2%).

Тракционные изменения воздухоносных путей различного уровня отмечались в зонах наибольших площадей поражения паренхимы и стромы легкого при всех анализируемых нозологиях. При остром, подостром течении они были обусловлены инфильтрацией, при хроническом - проявлением перибронхиального фиброза. Распад в легочной ткани туберкулезного генеза был обнаружен у 43,6% больных ДТЛ. При остром 8,8% и подостром у 14,7%, при хроническом 76,5% случаев. Результат исследования частоты встречаемости полостей нетуберкулезной природы установлен у 21 (8,2%) больного. Из них полости бронхогенного генеза (бронхоэктатические) были у

6(9,4%) больных с НТМБ. При ЭАА тонкостенные полости кистозно-буллезного характера вывялены у 12(15,6%) больных. При СОД пневмониогенные полостные образования отмечались у 3(2,6%) больных. Результаты исследования изменений со стороны листков плевры показали, что у подавляющего большинства больных всех групп независимо от течения процесса инфильтрация листков плевры с втяжением в зону уплотнения легочной ткани наблюдалась от 80,0% до 100,0% случаев.

Уплотнение экстраплевральной жировой клетчатки (УЭПЖ) чаще наблюдалось при диссеминированном туберкулезе легких (при остром течении – 50,0%, при подостром - 61,9%, при хроническом – 68,9%) (рис. 6). При НТМБ УЭПЖ выявлялось соответственно в 20,0%, 0% и 32,7%, при ЭАА – соответственно в 12,5%, 0% и 8,7% и при СОД – в 27,3%, 4,5% и 6,1% случаев, а при сочетании ДТЛ и НТМБ – у 20,0% больных. В нашем исследовании была применена последняя объединенная и согласованная международная зональная классификация IASLC, 2009 года с цифровыми дополнениями выделенных Glaser D.B, AJCC/UICC 1985 г, размеров внутригрудных лимфатических узлов.

Увеличение лимфатических узлов при ДТЛ выявлено у 37(47,4%) больных. При этом у 18(46,6%) больных размеры узлов колебались от 8 до10мм, у 19 (51,4%) больных от 11 до15 мм. Лимфоаденопатия при ДТЛ отмечена приблизительно в половине случаев независимо от течения процесса. Увеличение лимфатических узлов при НТМБ выявлено у 32(50,0%) больных. У 18 (56,2%) больных размеры узлов колебались от 8 до 10мм, у 14(43,8%) больных от 11 до 15мм. Изменения в основном выявлялись при хроническом течении заболевания (87,5%). При сочетании ДТЛ и НТМБ размеры лимфоузлов у большинства больных (60,0%) колебались от 10 до 12мм. Увеличение лимфатических узлов при ЭАА выявлено у 41(53,2%) больного. У 24(58,5%) больных размеры узлов колебались от 8 до 10мм, у 15(36,6%) больных от 11 до 15мм. В данной группе только у 2(4,9%) больных при подостром течении выявлено увеличение лимфатических узлов от 16 до 25мм. Увеличение лимфатических узлов при СОД выявлено у 80(69,6%) больных независимо от течения процесса. У 10(12,5%) больных СОД размеры узлов колебались от 8 до 10мм, у 24(30,0%) больных от 11 до 15мм, у 46(57,5%) от 16 до 25 мм. Последние при остром течении выявлялись у 4 (36,3%), подостром - у 12(54,5%), хроническом - у 30 (36,6%) больных.

Во всех исследованных группах структура лимфатических узлов была в основном гомогенной. Кальцинаты в лимфоузлах чаще выявлялись при СОД у

32 (27,8%) больных. При ЭАА, ДТЛ, НТМБ кальцинаты выявлялись соответственно в 6,5%, 10,2% и 12,5% случаев. Кальцинаты в группах располагались преимущественно в центре лимфатического узла, однако у 4(50,0%) больных НТМБ и 18 (56,2%) больных СОД кальцинаты были расположены эксцентрично. Анализ кальцинированных включений в лимфатических узлах показал, что контуры их были в основном четко очерченными. Кальцинаты с нечеткими контурами с наличием симптома «ободка гиалиноза» были чаще всего у больных СОД 26(32,5%). Что указывало по данным нашего исследования на текущий активный гранулематозный процесс в лимфатическом узле (рис.5д). Значительно реже этот симптом отмечался при ЭАА, ДТЛ, НТМБ. При анализе частоты увеличения размеров отдельных групп лимфатических узлов было установлено, что увеличение надключичных лимфатических узлов наблюдалось только при диссеминированном туберкулезе легких и СОД. Было установлено, что увеличение этих лимфатических узлов справа и слева выявлялось с одинаковой частотой. Вместе с тем, при СОД увеличение надключичных лимфоузлов наблюдалось в 2 раза чаще, чем при ДТЛ. При всех нозологиях увеличение как верхних, так и нижних паратрахеальных лимфоузлов выявлялись чаще по сравнению с другими группами лимфоузлов. При этом часто поражались лимфоузлы, расположенные справа (табл.2).

Субаортальные, парааортальные и подкаринальные лимфоузлы поражались при всех нозологиях, но достоверно чаще при СОД. Среди больных СОД чаще регистрировались увеличенные подкаринальные (60,0%) лимфоузлы. Субаортальные лимфоузлы увеличивались в 40,9% , а парааортальные - в 25,2% случаев. Бронхопульмональные лимфоузлы увеличивались в основном при СОД (правые в 43,5%, левые в 45,2% случаев).

Далее мы проанализировали результаты радионуклидного исследования 61 больного с применением радиофармпрепарата ^{99m}Тс-технетрила, как в планарном, так и ОФЭКТ режимах. Из них у 22 был диагностирован диссеминированный туберкулез легких, у 13 – НТМБ, у 9 – ЭАА и у 17 больных СОД. Было установлено, что если при ДТЛ РФП накопился у всех больных, то при НТМБ РФП накапливался у 76,9%, при ЭАА - у 77,7% и при СОД - у 94,1% больных. При этом у большинства больных диссеминированным туберкулезом легких, ЭАА и СОД наблюдалось распространенное накопление РФП (соответственно в 59,1%, 55,6% и 52,6% случаев). При исследовании внутригрудных лимфатических узлов в режиме ОФЭКТ было установлено, что

у большинства больных ДТЛ, НТМБ, ЭАА и СОД наблюдалось выраженное накопление РФП (соответственно 81,8%, 76,9%, 66,7%, 88,2%).

Сравнительный анализ данных КТВР и сцинтиграфии показал, что при диссеминированном туберкулезе, ЭАА и СОД результаты исследования в большинстве случаев совпадали.

Вместе с тем, разную степень накопления РФП ^{99m}Тс-технетрила можно объяснить состоянием зрелости альвеолярных макрофагов и стадией гранулематозного процесса. Отрицательный результат индикации РФП во ВГЛУ при ДТЛ по данным ОФЭКТ был установлен у 4 (18,2%) больных, из них у 2 (50,0%) больных размеры ВГЛУ по КТВР были менее 7мм, у 2 (50,0%) более 7мм (максимально 9мм). Накопление РФП во ВГЛУ, выявленных при КТВР менее 7мм, установлено у 5(22,7%) больных и у 13(59,1%) больных, у которых ВГЛУ были более 7мм (максимально до 13мм).

При НТМБ отсутствие аккумуляции РФП во ВГЛУ по ОФЭКТ было у 3(23,1%) больных, из них по данным КТВР у 2 (66,7%) - менее 7мм, у 1 (33,3%) - более 7мм (максимально 9мм). Накопление РФП во ВГЛУ, выявленных при КТВР менее 7мм, установлено у 6(46,2%) больных, у 4(30,8%) больных с ВГЛУ - более 7мм (максимально до 11мм). Арадиоактивность РФП во ВГЛУ при ЭАА была у 3(33,3%) больных, из них у 1(33,3%) больного по данным КТВР они были менее 7мм, у 2 (66,7%) - более 7мм (максимально 15мм). Накопление РФП в узлах менее 7мм, установлено у 4(44,4%) больных и у 2(22,2%) больных с ВГЛУ более 7мм (максимально до 13мм). Отсутствие индикации РФП во ВГЛУ при СОД установлено у 2(11,8%) больных, из них у 1(50,0%) больного они были менее 7мм, у 1 (50,0%) более 7мм (до 20 мм).

У 15(88,2%) больных с ВГЛУ более 7мм (максимально до 20 мм), отмечена аккумуляция РФП. При этом при ДТЛ с изменением течения процесса от острого до хронического степень накопления РФП увеличивалась, указывая на активность метаболизма (рис. 6).

Таблица 2 - Частота изменения различных групп внутригрудных лимфатических узлов (M±m)

№ п/п	Локализация групп лимфатических узлов (правые\левые)	Размеры, мм (норма)	ДТЛ (78)				НТМБ (64)				СОД (115)				ЭАА (77)			
			лимфатические узлы															
			правые		левые		правые		левые		правые		левые		правые		левые	
			абс	%	абс	%	абс	%	абс	%	абс	%	абс	%	абс	%	абс	%
				а		б		в		г		д		е		ж		з
1	Надключичные (нижние шейные, надключичные, узлы вырезки грудины	≤ 7	2	2,6	3	3,8	-	-	-	-	9	7,8	7	6,1	-	-	-	-
2	Верхние паратрахеальные	≤ 7	12	15,4 $p_{1-2}<0,01$	3	3,8	8	12,5	1	1,6	62	53,9 $p_{1-2}<0,01$ $p_{а,в-д}<0,01$	22	19,1 $p_{1-2}<0,01$ $p_{б,е-г}<0,01$	11	14,3 $p_{д-ж}<0,01$	-	-
3	Преваскулярные	≤ 7	7	9,0	1	1,3	6	9,4	-	-	54	46,9 $p_{1-3}<0,01$ $p_{а,в-д}<0,01$	20	17,4 $p_{1-3}<0,01$ $p_{б-е}<0,01$	10	13,0 $p_{д-ж}<0,01$	1	1,3 $p_{е-з}< 0,01$
4	Нижние паратрахеальные	≤ 10	16	20,5 $p_{1,3,4-5}<0,01$	9	11,5 $p_{3-5}<0,01$	10	15,6	2	3,1	67	58,3 $p_{1,4-5}<0,01$ $p_{а,в-д}<0,01$	43	37,4 $p_{1,2,3-4}<0,01$ $p_{б,е-г}<0,01$	14	18,2 $p_{д-ж}<0,01$	8	10,4 $p_{3-5}<0,01$ $p_{е-з}< 0,01$
5	Субаортальные	≤ 9	5	6,4			1	1,6			47	40,9			7	9,1		
6	Парааортальные	≤ 8	7	9,0			3	4,7			29	25,2 $p_{б-7}<0,01$			10	13,0		
7	Подкаринальные	≤ 11	7	9,0			3	4,7			69	60,0 $p_{6,7-8}<0,01$			10	13,0		
8	Параэзофагальные	≤ 10	1	1,3	-	-	-	-	-	-	7	6,1	1	0,9	-	-	-	-
9	Узлы легочной связки	≤ 7	3	3,8	1	1,3	-	-	-	-	12	10,4	6	5,2	-	2\2	-	2,6/2,6
10	Бронхопульмональные	≤ 10	2	2,6	2	2,6	-	-	-	-	50	43,5 $p_{9,10,12-13}<0,01$ $p_{а-д}<0,01$	52	45,2 $p_{9,10,12-13}<0,01$ $p_{б-е}<0,01$	-	-	-	-

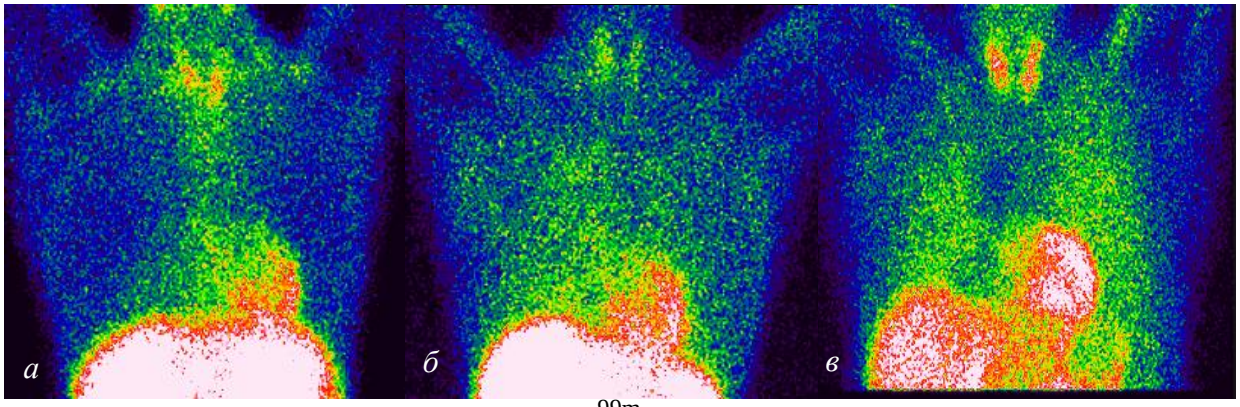

Рисунок 6 – Планарная сцинтиграфия с ^{99m}Тс-технетрилом. Накопление РФП при остром (*а*), подостром (*б*) и хроническом (*в*) течении ДТЛ.

У большинства больных, в зонах наиболее выраженного поражения легочной ткани по МСКТ, отмечалось более значительное накопление РФП. Однако, при НТМБ данные КТВР и сцинтиграфии легких в 23,1% случаев не совпадали, у данных больных не наблюдалось накопление РФП, несмотря на наличие ограниченной диссеминации. Распространенные изменение в легких по данным КТ наблюдались у 76,9% больных с НТМБ, при этом поражение легких при сцинтиграфии РФП наблюдалось лишь у 15,4 % пациентов. У большинства больных НТМБ, в отличие от остальных групп больных в легких отмечалось локальное накопление РФП (61,6%). Отрицательные результаты накопления РФП^{99m}Тс-технетрила по данным сцинтиграфии при НТМБ у больных с хроническим течением, по нашим данным, связаны не только с малыми размерами очагов, но и с инкапсуляцией, гиалинозом очагов в легких и фиброзной трансформацией соединительной ткани. При применении КТВР у больных с ЭАА распространенные поражения легочной ткани наблюдались в 77,8% случаев, а при сцинтиграфии с РФП ^{99м}Тс-технетрилом отмечена аккумуляция препарата только в 55,6% случаев. По данным ОФЭКТ у 66,7% больных с размером ВГЛУ менее 7 мм по КТ отмечено накопление РФП. У 2-х больных ЭАА (с острым и хроническим течением соответственно) отмечалось отсутствие накопления РФП по планарной сцинтиграфии, Отсутствие индикации по ОФЭКТ у 3-х больных (у 1 – го с узлом до 7 мм и у 2-х с узлами более 7мм): в одном случае с острым, в двух - с хроническим течением процесса. При исследовании у больных СОД по планарной сцинтиграфии отмечена аккумуляции РФП в 94,1% случаев. У одного больного с острым течением, с наличием кожных и суставных симптомов, с

увеличенными ВГЛУ были отмечены отсутствие накопления РФП по сцинтиграфии и ОФЭКТ. Еще один отрицательный результат по ОФЭКТ был у больного с хроническим течением без увеличения лимфатических узлов средостения, однако, по планарной сцинтиграфии установлено локальное накопление РФП ^{99м}Тс-технетрила. При анализе результатов сцинтиграфии легких при СОД выявлено, что у 7 (41,2%) больных изменения были локальными, тогда как у 9(52,9%) больных изменения были распространенными. В то же время данные КТВР указывают на то, что локальные изменения были выявлены у 23,5% больных, распространенные – у 76,5%. При анализе степени накопления РФП ^{99m}Тс-технетрила по планарной сцинтиграфии было установлено, что при ДТЛ у большинства больных (63,6%) выявлена II степень накопления. При НТМБ II степень накопления РФП наблюдалась в 53,8% случаев. У больных с ЭАА с одинаковой частотой встречались II и III степени накопления РФП ^{99m}Тс-технетрила (по 33,3%), Результаты исследования с применением РФП ^{99m}Тс-технетрила в легких по данным сцинтиграфии при СОД показали также одинаковую частоту встречаемости II - III степени аккумуляции РФП (по 41,2%).

При анализе результатов сопоставлений рентген-морфологических данных легких и ВГЛУ при диссеминированном туберкулезе легких, НТМБ, ЭАА и СОД было установлено, что гистологические особенности поражения легочной ткани, сосудов, бронхов, плевры и ВГЛУ коррелируют с выделенными компьютерно-томографическими симптомкомплексами, представленные на рис 7. Наряду с характерными гистопатологическими признаками исследованных заболеваний установлено: при ДТЛ – наличие инфильтрации листков плевры с вовлечением экстраплевральной клетчатки при подостром и хроническом течении; при НТМБ независимо от течения процесса – выявление кистозной полости с эпителиальной выстилкой; при ЭАА - утолщение адвентиции сосудов за счет реактивного (при остром/ подостром) и гранулематозного (при хроническом) васкулита; при СОД - расположение гранулем в стенке сосуда по типу «гранулематозной вазодилатации», преобладавшей при подостром и хроническом течении заболевания. На основе полученных данных разработаны алгоритмы дифференциальной диагностики диссеминированного туберкулеза легких, НТМБ, ЭАА и СОД при остром, подостром и хроническом течении процесса.

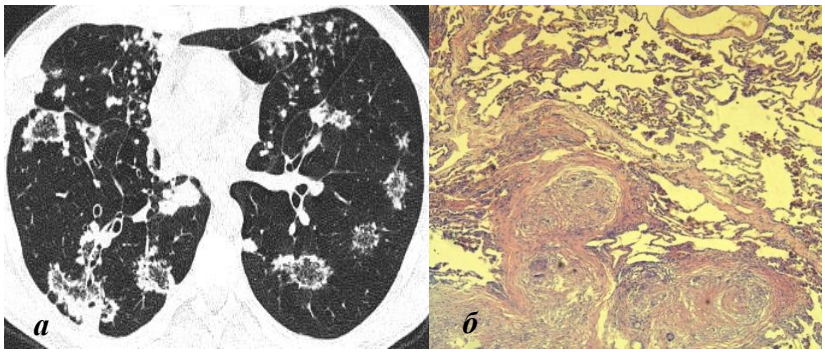

Диссеминированный туберкулез легких, хроническое течение
а) КТВР. Легочное окно, аксиальная проекция: лимфогенная диссеминация вдоль стенок внутридольковых структур с отграничением от окружающей ткани.
б) Гистологическое исследование: эпителиоидноклеточные гранулемы продуктивного типа, вдоль междольковой перегородки на границе с нормальной паренхимой. Окраска гематоксилином и эозином, ув. 280.

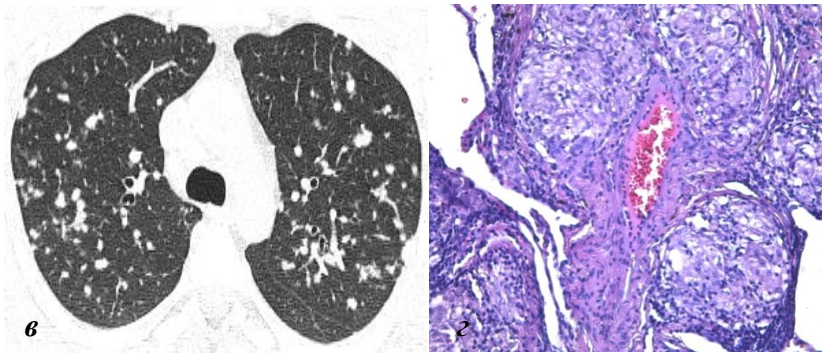

Саркоидоз легких и ВГЛУ, подострое течение
в) КТВР. Легочное окно, аксиальная проекция: множественные четко очерченные переваскулярные очаги, по типу симптома «гранулематозной вазодилятации».
г) Гистологическое исследование: эпителиоидноклеточные гранулемы в стенке кровеносного сосуда, сохраняющего свой просвет. Окраска гематоксилином и эозином, ув. 280

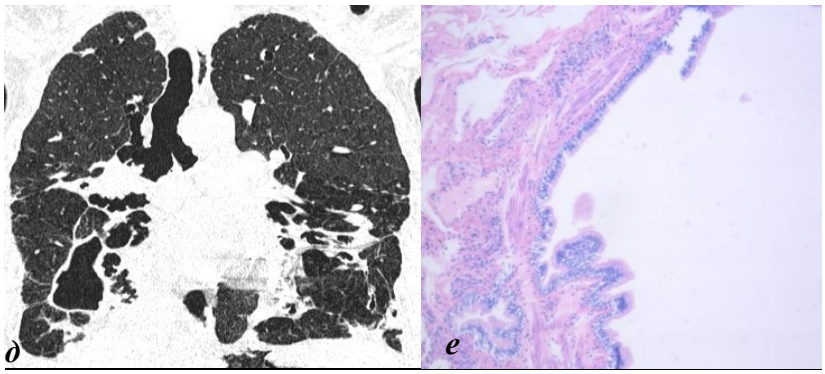

Нетуберкулезный микобактериоз легких, хроническое течение.
д) КТВР. Легочное окно, МПР, фронтальная реконструкция: мелко-средне очаговая диссеминация, участки фиброза, бронхоэктазий и крупной кистозной полости.
е) Гистологическое исследование: фрагмент стенки кистозного бронхоэктаза с хорошо сформированной эпителиальной выстилкой. Окраска гематоксилином и эозином, ув. 400.

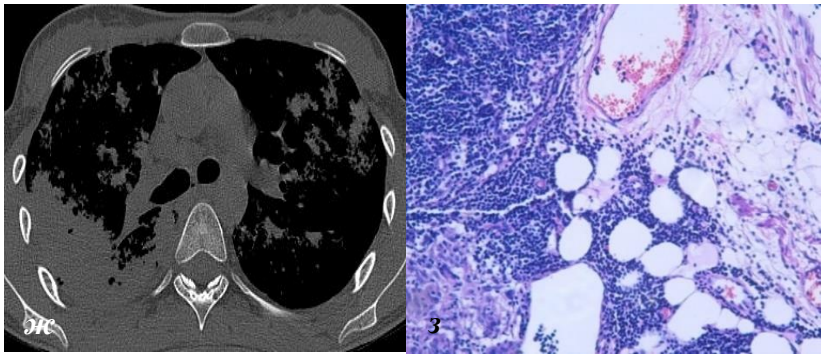

Диссеминированный туберкулез легких, подострое течение
ж) КТВР. *Мягкотканное окно, аксиальная проекция:* выявляется *нечетко очерченный лимфатический узел нижне-паратрахеальной группы, признаками перинодулярной инфильтрации*
з) Гистологическое исследование: *выход туберкулезного воспаления за капсулу л/узла в жировую клетчатку. Окраска гематоксилином и эозином. ув. 280.*

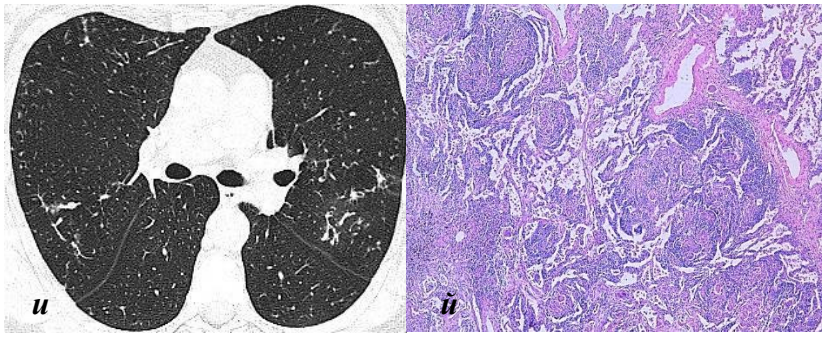

Нетуберкулезный микобактериоз легких, хроническое течение.
д) КТВР. Легочное окно, аксиальная проекция: очаги в обеих легких с центрилобулярной и перибронхиальной, периваскулярной локализацией.
е) Гистологическое исследование: гистиоцитарно-макрофагальные гранулемы, формирующие крупные очаги без некроза. Окраска гематоксилином и эозином, ув. 400.

Рисунок 7 – результаты сопоставлений КТ-морфологических данных легких и ВГЛУ при ДТЛ (а, б, ж, з), СОД (в, г), НТМБ (д, е, и, й).

Выводы

1. Диссеминированные гранулематозные поражения органов дыхания преимущественно выявлялись на стадии хронического течения заболевания: при диссеминированном туберкулезе легких - в 57,7%, нетуберкулезном микобактериозе - в 85,9%, экзогенном аллергическом альвеолите – в 59,7% и саркоидозе органов дыхания - в 71,3% случаев.

2. Проявление синдрома интоксикации независимо от характера течения заболевания достоверно чаще наблюдалось у больных диссеминированным туберкулезом легких и нетуберкулезными микобактериозами (42,2% и 34,5%) по сравнению с больными экзогенным аллергическим альвеолитом и саркоидозом органов дыхания (21,7% и 3,7%; $p<0,01$). Бронхолегочные симптомы достоверно чаще выявлялись при ДТЛ, НТМБ и ЭАА по сравнению с СОД (77,8%, 85,5%, 73,9% и 41,5% соответственно; $p<0,01$). Неспецифическая флора в мокроте чаще выявлялась при НТМБ (40,6%) по сравнению с ДТЛ, ЭАА и СОД (10,2%, 15,5%, 8,7% соответственно; $p<0,01$).

3. При диссеминированном туберкулезе легких независимо от характера течения заболевания у подавляющего большинства больных наблюдались положительные пробы Манту и АТР. При НТМБ, ЭАА и СОД при остром течении процесса у большинства больных наблюдалась положительная проба Манту (80%, 62,5%, 54,5% соответственно). По мере изменения характера течения процесса число таких больных значительно уменьшалось (при хроническом течении - 18,2%, 21,7% и 18,2%; $p<0,01$, соответственно). Проба с АТР независимо от течения процесса у подавляющего большинства больных с НТМБ, ЭАА и СОД была отрицательной.

4. С изменением течения диссеминированного туберкулеза легких от острого до хронического значительно увеличивалась частота встречаемости больных с лимфогенной (при остром – 10,5%, при хроническом – 62,4%; $p<0,01$) и бронхогенной диссеминацией (6,3% и 62,4% соответственно, $p<0,01$), при НТМБ - с бронхоэктатическим (10,7% и 85,7% соответственно, $p<0,01$) и пневмоническим (крупноочаговым) вариантом диссеминации (7,7% и 88,5% соответственно, $p<0,01$), при ЭАА - с интерстициальным (при остром - 16,7% и при хроническом - 66,6% соответственно, $p<0,01$) и паренхиматозно-интерстициальным (16,7% и

66,6% соответственно, p<0,01) вариантом диссеминации, при СОД - с пневмоническим (крупноочаговым) (16,7% и 70,0% соответственно, p<0,01) и интерстициальным (13,3% и 60,0% соответственно, p<0,01) вариантом диссеминации.

5. При остром и подостром течении диссеминированного туберкулеза легких и нетуберкулезных микобактериозов в большинстве случаев наблюдались мономорфные очаги диссеминации, а при хроническом течении процесса ДТЛ - полиморфные очаги с деструкциями и кальцинатами, у больных НТМБ - полиморфные очаги с кальцинатами. У больных с ЭАА и СОД в большинстве случаев независимо от течения процесса наблюдались мономорфные очаги диссеминации.

6. Компьютерно-томографический симптом «дерево в почках» не зависимо от течения процесса чаще наблюдался у больных с диссеминированным туберкулезом легких и НТМБ, симптом «lymphangoitis circumscripta» чаще наблюдался при ДТЛ и СОД, «мозаичная перфузия» - при хроническом течении ДТЛ и НТМБ. Симптом «матовое стекло» независимо от характера течения процесса выявлялся у большинства больных с ЭАА, «звездчатый многогранник» - при СОД, «гранулематозная вазодилятация» - при ЭАА и СОД. При СОД с изменением течения процесса от острого до хронического увеличивалась частота встречаемости «гранулематозной вазодилатации» (при остром - 54,5%, при хроническом - 89,0%; p<0,05), а при ЭАА – снижалась (25,0% и 1,8%, соответственно).

7. При диссеминированном туберкулезе легких и СОД с изменением течения процесса от острого до хронического увеличивалось число больных с патологией воздухоносных путей (при остром течении ДТЛ - 25,0%, при хроническом - 84,4%; p<0,01, при остром течении СОД - 27,3%, при хроническом - 71,3%; p<0,01). При НТМБ независимо от течения процесса изменение бронхов наблюдалось у всех 100,0% больных, при ЭАА – у большинства больных (при остром 87,5%, при хроническом – 84,4% соответственно). При этом у больных диссеминированным туберкулезом легких, ЭАА и СОД независимо от течения процесса в подавляющем большинстве случаев выявлялись тракционные изменения бронхов, а при НТМБ - тракционные, цилиндрические и кистозные бронхоэктазии.

8. Частота встречаемости распада в легочной ткани при диссеминированном туберкулезе легких увеличивалась с изменением

течения процесса от острого до хронического (при остром – 15,4%, при подостром – 26,9% и хроническом – 57,7%; $p<0,01$). Полости нетуберкулезной природы выявлялись у небольшого количества больных с НТМБ (15,6%), ЭАА (11,6%) и СОД (2,6%).

9. Увеличение лимфатических узлов выявлено у более половины больных диссеминированным туберкулезом легких, НТМБ, ЭАА и СОД и не зависело от течения процесса. При ДТЛ, НТМБ и ЭАА размеры лимфатических узлов колебались от 8 до 15мм, а при СОД – варьировали от 15 до 25 мм. При диссеминированном туберкулезе легких, НТМБ и ЭАА чаще выявлялось увеличение правых верхних и нижних паратрахеальных и преваскулярных лимфатических узлов по сравнению с другими группами ВГЛУ. При СОД чаще выявлялось увеличение подкаринальных (60,0%), нижних паратрахеальных (58,3%), верхних паратрахеальных (53,9%), преваскулярных (46,9%), бронхопульмональных (45,2%), субаортальных (40,9%), парааортальных (25,2%) лимфатических узлов.

10. У подавляющего большинства больных диссеминированным туберкулезом легких, НТМБ, ЭАА и СОД независимо от течения процесса наблюдалась инфильтрация листков плевры с втяжением в зону уплотнения легочной ткани. Уплотнение экстраплевральной жировой клетчатки чаще наблюдалось при диссеминированном туберкулезе легких (при остром – в 50,0%, при подостром – в 61,9%, при хроническом – в 68,9% случаев).

11. При применении РФП ^{99m}Тс-технетрила в планарном режиме установлено, что у 100,0% больных диссеминированным туберкулезом легких, при НТМБ у 76,9%, ЭАА у 77,7%, и СОД у 94,1% выявлялось накопление РФП. При этом распространенное накопление РФП при ДТЛ наблюдалось в 59,1%, при НТМБ – в 15,4%, при ЭАА – в 55,6% и при СОД – в 52,9% случаев, ($p<0,01$). При исследовании внутригрудных лимфатических узлов в режиме ОФЭКТ с ^{99m}Тс-технетрилом у большинства больных диссеминированным туберкулезом легких, НТМБ, ЭАА и СОД наблюдалось накопление радиофармпрепарата (81,8%, 76,9%, 66,7%, 88,2% соответственно).

12. Морфологические особенности поражения легочной ткани, сосудов, бронхов, плевры и ВГЛУ у больных ДТЛ, НТМБ, ЭАА, и СОД коррелируют с выделенными компьютерно-томографическими симптомокомплексами. Наряду с характерными гистопатологическими

признаками исследованных заболеваний установлено: при ДТЛ – наличие инфильтрации листков плевры с вовлечением экстраплевральной клетчатки при подостром и хроническом течении; при НТМБ не зависимо от течения процесса – выявление кистозной полости с эпителиальной выстилкой; при ЭАА - утолщение адвентиции сосудов за счет реактивного (при остром/ подостром) и гранулематозного (при хроническом) васкулита; при СОД - расположение гранулем в стенке сосуда по типу «гранулематозной вазодилятации», преобладавшей при подостром и хроническом течении заболевания.

Практические рекомендации

1. С целью своевременной диагностики и дифференциальной диагностики диссеминированного туберкулеза и других легочных гранулематозов, лицам с наличием клинических проявлений бронхолегочных заболеваний рекомендуется проведение малодозной компьютерной томографии в режиме высокого разрешения.
2. При проведении дифференциальной диагностики диссеминированного туберкулеза легких с НТМБ, ЭАА и СОД важно учитывать выраженность симптомов интоксикации, бронхолегочных проявлений, наличие кожных проявлений, артралгий, а также результаты микробиологического исследования мокроты, клинического анализа крови, бронхоальвеолярного лаважа, биопсийного и операционного материала.
3. При проведении КТВР исследования с целью дифференциальной диагностики диссеминированных заболеваний в легких наряду с классическими КТ признаками патологических изменений органов грудной клетки рекомендуется учитывать следующие признаки:

- симптом «дерево в почках»
- симптом «lymphangoitis circumscripta»
- симптом «звездчатый многогранник»
- симптом «гранулематозная вазодилятация»
- симптом «матовое стекло»
- симптом «мозаичная перфузия»
- симптом «сотовое легкое»
- симптом «ободок гиалиноза» в структуре лимфатического узла

- симптом вовлечения экстраплевральной жировой клетчатки

4. При отсутствии выраженной клинической симптоматики у больных с легочной диссеминацией для определения активности патологического процесса рекомендуется проведение планарной сцинтиграфии радиофармпрепаратом ^{99m}Тс-технетрилом. У больных с легочной диссеминацией при выявлении не увеличенных лимфатических узлов по данным компьютерно-томографического исследования рекомендуется проведение ОФЭКТ с радиофармпрепаратом ^{99m}Тс-технетрилом (для определения активности процесса в ткани лимфатического узла).

Приложение 1

АЛГОРИТМ ДИФФЕРЕНЦИАЛЬНОЙ ДИАГНОСТИКИ ДТЛ, НТМБ, ЭАА, СОД (ОСТРОЕ ТЕЧЕНИЕ ПРОЦЕССА - ДО I МЕСЯЦА)

Нозология	***ДТЛ***	***НТМБ***	***ЭАА***	***СОД***
Пол/Возраст	М ≈ Ж /до	М <Ж / 40+	М> Ж / 40+	М> Ж / до
Клинические симптомы	↑t°C; слабость; утомляемость; кашель продуктивный; ↑СОЭ; п\я сдвиг; кровохарканье	↑t°C; слабость; утомляемость; кашель продуктивный; ↑СОЭ;	↑t°C; кожная сыпь; слабость; кашель продуктивный;; утомляемость, лейкоцитоз; п\я сдвиг ↑СОЭ; кровохарканье;	↑t°C; кожная эритема; слабость; кашель продуктивный; утомляемость; ↑СОЭ;
Микробиология	МБТ+	КУМ+, неспецифическая флора	неспецифическая флора	-
ФВД	рестриктивно-обструктивный	обструктивный	рестриктивно-обструктивный	рестриктивно-обструктивный
Бронхоскопия	лимфоцитарно-нейтрофильный	нейтрофильный	лимфоцитарно-эозинофильный	лимфоцитарный
проба Манту	+	+	+	+
АТР	+	+	-	-
КТСК	преобладающая в/д локализация очагов мономорфная структура очагов перибронховаскулярно-септально-центрилобулярное распространение локализация в ядре и субплеврально, размеры очагов до 10мм, уплотнения септ < 6 S, с-м «lymphangoitis circumscripta», с-м «матовое стекло», тракционные бронхо-бронхиолэктазии проксимальных дистальных отрезков воздухоносных путей, наличие CV, инфильтрация «экстраплевральной клетчатки», гомогенная структура ВГЛУ, увеличение ВГЛУ с I по X групп	преобладающая в-н/д локализация очагов, мономорфная структура очагов, перибронховаскулярно-центрилобулярно – субплевральное распространение, размеры очагов и уплотнений до 30мм, уплотнения септ >6 S, с-м «матовое стекло», с-м “дерево в почках», тракционные, цилиндрические, бронхо-бронхиолэктазии проксимально-дистальных отрезков воздухоносных путей, кистозные полости, уплотнение листков плевры, структура ВГЛУ гомогенная, с кальцинацией, увеличение ВГЛУ с II по IX	преобладающая в-н/д локализация очагов, мономорфная структура очагов, перибронховаскулярно-септальное распространение очагов, в ядре и субплеврально, размеры очагов до 10мм, уплотнения септ < 6 S, с-м «матовое стекло», тракционные бронхо-бронхиолэктазии проксимально-дистальных отрезков воздухоносных путей, уплотнение листков плевры, гомогенная структура ВГЛУ, увеличение ВГЛУ с III по VI групп	преобладающая в/д локализация очагов, мономорфная структура очагов, перибронховаскулярно септально, в ядре, субплеврально размеры очагов до 10мм, уплотнения септ <6 S, с-м “звездчатый многогранник», с-м «матовое стекло», с-м «lymphangoitis circumscripta», с-м « гранулематозная вазодилатация», тракционные бронхо-бронхиолэктазии проксимально-дистальных отрезков воздухоносных путей уплотнение листков плевры, структура ВГЛУ гомогенные, увеличение ВГЛУ с I по X
РНД РФП ^{99m}Tc-технетрилом	*Планарная сцинтиграфия* + *ОФЭКТ* +	*Планарная сцинтиграфия* -/+ *ОФЭКТ* -/+	*Планарная сцинтиграфия* -/+ *ОФЭКТ* -/+	*Планарная сцинтиграфия* -/+ *ОФЭКТ* -/+

Приложение 2

АЛГОРИТМ ДИФФЕРЕНЦИАЛЬНОЙ ДИАГНОСТИКИ ДТЛ, НТМБ, ЭАА, СОД (ПОДОСТРОЕ ТЕЧЕНИЕ ПРОЦЕССА – ОТ II ДО VI МЕСЯЦЕВ)

Нозология	***ДТЛ***	***НТМБ***	***ЭАА***	***СОД***
Пол/Возраст	М > Ж /до 40	М < Ж / 40+	М < Ж / 40+	М <Ж / до 40
Клинические симптомы	↑t°C; слабость; утомляемость; кашель продуктивный; ↑СОЭ;	↑t°C; слабость; утомляемость; кашель продуктивный; ↑СОЭ;	↑t°C; слабость; утомляемость; кашель продуктивный; ↑СОЭ;	кашель продуктивный; утомляемость;
Микробиология	МБТ+	КУМ+, МБТ+, неспецифическая флора	неспецифическая флора	-
ФВД	обструктивный	рестриктивно-обструктивный	рестриктивно-обструктивный	рестриктивно-обструктивный
Бронхоскопия /БАЛ	нейтрофильно-лимфоцитарный	лимфоцитарно-нейтрофильный	лимфоцитарный	лимфоцитарно-нейтрофильный
проба Манту	+	-	-	-
АТР	+	-/+	-	-
КТСК	преобладающая в/д локализация очагов мономорфная структура очагов перибронховаскулярно-септально-центрилобулярное распространение локализация в ядре и субплеврально, размеры очагов и уплотнений от 10мм до 30мм уплотнения септ <6 S, с-м “дерево в почках», с-м «lymphangoitis circumscripta», тракционные, цилиндрические бронхо-бронхиолэктазии проксимально-дистальных отрезков воздухоносных путей, наличие CV, инфильтрация «экстраплевральной клетчатки», гомогенная структура ВГЛУ увеличение ВГЛУ с I по X групп	преобладающая в/д локализация очагов, полиморфная структура очагов, перибронховаскулярно-центрилобулярно – субплевральное распространение очагов, размеры очагов до 10мм, уплотнения септ >6 S, с-м «дерево в почках», с-м «мозаичная перфузия», тракционные, цилиндрические, бронхо-бронхиолэктазии проксимально-дистальных отрезков воздухоносных путей, уплотнение листков плевры, ателектаз сегментарный, структура ВГЛУ гомогенная, с кальцинацией, увеличение ВГЛУ с II по VII групп	преобладающая в-н/д локализация очагов, мономорфная структура очагов, перибронховаскулярно-септальное распространение очагов, в ядре и субплеврально, размеры очагов до 10мм, уплотнения септ < 6 S, с-м «матовое стекло», с-м «lymphangoitis circumscripta», тракционные бронхо-бронхиолэктазии проксимальных отрезков воздухоносных путей, уплотнение листков плевры, гомогенная структура ВГЛУ, увеличение ВГЛУ С II по X	преобладающая в/д локализация очагов, мономорфная структура очагов, перибронховаскулярно-септально, в ядре и субплеврально, размеры очагов до 10мм, уплотнения септ >6 S, с-м «звездчатый многогранник», с-м «гранулематозная вазодилатация», тракционные бронхо-бронхиолэктазии проксимальных отрезков воздухоносных путей, уплотнение листков плевры, структура ВГЛУ гомогенная, увеличение ВГЛУ с I по X
РНД РФП ^{99m}Tc-технетрилом	Планарная сцинтиграфия + ОФЭКТ +	Планарная сцинтиграфия + ОФЭКТ +	Планарная сцинтиграфия + ОФЭКТ +	Планарная сцинтиграфия + ОФЭКТ +

Приложение 3

АЛГОРИТМ ДИФФЕРЕНЦИАЛЬНОЙ ДИАГНОСТИКИ ДТЛ, НТМБ, ЭАА, СОД (ХРОНИЧЕСКОЕ ТЕЧЕНИЕ ПРОЦЕССА - БОЛЕЕ VI МЕСЯЦЕВ)

Нозология	***ДТЛ***	***НТМБ***	***ЭАА***	***СОД***
Пол/Возраст	М ≈ Ж /до 40	М < Ж / 40+	М < Ж / 40+	М < Ж / 40+
Клинические симптомы	↑t°C; слабость; утомляемость; кашель продуктивный; лейкоцитоз; ↑СОЭ; кровохарканье	слабость; утомляемость; кашель продуктивный; ↑СОЭ кровохарканье	кожная сыпь; слабость; утомляемость; кашель продуктивный; ↑СОЭ; кровохарканье;	утомляемость; ↑СОЭ;
Микробиология	МБТ+, неспецифическая флора	КУМ+, МБТ+, неспецифическая флора	неспецифическая флора	неспецифическая флора
ФВД	обструктивный	рестриктивно-обструктивный	рестриктивно-обструктивный	рестриктивно-обструктивный
Бронхоскопия /БАЛ	нейтрофильно-лимфоцитарный	нейтрофильный	лимфоцитарно - нейтрофильный	лимфоцитарно - нейтрофильный
проба Манту	+	-	-	-
АТР	-/+	+	+	+
КТСК	преобладающая в-н/д локализация очагов, полиморфная, кальцинированная структура очагов перибронховаскулярно-септально-центрилобулярное распространение локализация очагов, в ядре и субплеврально, размеры очагов и уплотнений до 30мм, уплотнения септ <6 S, с-м “дерево в почках», с-м «lymphangoitis circumscripta», тракционные, цилиндрические, кистозные бронхо-бронхиолэктазии проксимально-дистальных отрезков воздухоносных путей, наличие CV, инфильтрация «экстраплевральной клетчатки», пневмофиброз, с-м «мозаичная перфузия», структура ВГЛУ гомогенная/с кальцинацией, увеличение ВГЛУ с II по IX групп	преобладающая в-н/д локализация очагов, полиморфная, кальцинированная структура очагов перибронховаскулярно-центрилобулярно – субплевральное распространение очагов, размеры очаги и уплотнений до 30мм, уплотнения септ > 6 S, с-м “дерево в почках», тракционные, цилиндрические, кистозные бронхо-бронхиолэктазии проксимально-дистальных отрезков воздухоносных путей, кистозные полости, ателектаз сегментарный, уплотнение листков плевры, инфильтрация «экстраплевральной клетчатки», пневмофиброз, с-м «мозаичная перфузия», структура ВГЛУ гомогенная/с кальцинацией, увеличение ВГЛУ. С II по IX групп	преобладающая в-н/д локализация очагов, мономорфная структура очагов, перибронховаскулярно-септальное распространение очагов, в ядре и субплеврально, размеры очагов до 10мм, уплотнения септ < 6 S, с-м «матовое стекло», с-м «сотовое легкое», с-м «гранулематозная вазодилатация», тракционные бронхо-бронхиолэктазии проксимальных отрезков воздухоносных путей, уплотнение листков плевры, гомогенная структура ВГЛУ, увеличение ВГЛУ С II по X групп	преобладающая в-н/д локализация очагов, мономорфная структура очагов, перибронховаскулярно-септально, в ядре и субплеврально, размеры очагов до 10мм, уплотнения септ <6 S, с-м “звездчатый многогранник», с-м «lymphangoitis circumscripta», с-м «гранулематозная вазодилатация», тракционные бронхо-бронхиолэктазии проксимальных отрезков воздухоносных путей уплотнение листков плевры, структура ВГЛУ гомогенная/с кальцинацией, увеличение ВГЛУ с I по X групп
РНД РФП ^{99m}Tc-технетрилом	Планарная сцинтиграфия + ОФЭКТ -/+	Планарная сцинтиграфия -/+ ОФЭКТ -/+	Планарная сцинтиграфия -/+ ОФЭКТ -/+	Планарная сцинтиграфия + ОФЭКТ -/+

СПИСОК РАБОТ, ОПУБЛИКОВАННЫХ ПО ТЕМЕ ДИССЕРТАЦИИ

1. Демихова, О.В. Пути оптимизации диагностики и дифференциальной диагностики диссеминированного туберкулеза легких / О.В. Демихова, Н.Л. Карпина, Л.Н. Лепеха, М.А. Багиров, Р.Б. Амансахедов // Вестник Российской Академии медицинских наук. – 2012. – №11. – С. 15-22.
2. Котельникова, У.В. Мультиспиральная компьютерная томография с использованием виртуальной бронхоскопии при воспалительных процессах легких / У.В. Котельникова, Г.Г. Федченко, В.Н. Яковлев, Ж.В. Шейх, А.П. Дунаев, А.В. Араблинский, А.В. Перфильев, Р.Б. Амансахедов, Н.С. Дребушевский // Российский электронный журнал. – 2012. – Т.2. – №1. – С. 261-263.
3. Перфильев, А.В. Радионуклидные методы исследования в оценке активности и распространенности туберкулезного процесса у больных на поздних стадиях ВИЧ инфекции / А.В. Перфильев, Ф.А. Батыров, Г.В. Климов, А.Э. Эргешов, А.Т. Сигаев, О.В. Демихова, Р.Б. Амансахедов // Сборник тезисов. Республиканская научно-практическая конференция «Актуальные вопросы фтизиатрии и пульмонологии». – Ташкент, 2012. – С. 106 – 107.
4. Климов, Г..В. Роль ядерной медицины в оценке выраженности туберкулезного воспаления у больных на поздних стадиях ВИЧ-инфекции / Г.В. Климов, А.В. Перфильев, Ф.А. Батыров, А.Т. Сигаев, Р.Б. Амансахедов, А.Э. Эргешов // Российский национальный конгресс « Человек и лекарство». – Москва, 2013. – С. 78-79.
5. Перфильев, А.В. Возможности компьютерной томографии и диаскинтеста в диагностике туберкулеза у детей на этапе амбулаторного обследования / А.В. Перфильев, Н.В. Юхименко, С.Г. Михайлов, Н.Л. Карпина, Р.Б. Амансахедов, О.В. Касимцева // Российский Электронный Журнал Лучевой Диагностики. – 2013. – Т.3. – № 2. – С.58.
6. Сигаев, А.Т. Регионарный кровоток легких у больных деструктивным туберкулезом на этапах формирования искусственного пневмоторакса / А.Т. Сигаев, Р.Б. Амансахедов, Э.В. Ваниев, Л.Е. Гедымин, А.Э. Эргешов // Проблемы туберкулеза и болезни легких. – 2013. – № 10. – С. 29-34.
7. Макарьянц, Н.Н. Дифференциальная диагностика и лечение различных вариантов экзогенного аллергического альвеолита / Н.Н. Макарьянц, Л.Н. Лепеха, Е.И. Шмелев, Г.В. Евгущенко, Р.Б. Амансахедов // Врач. – 2013.– №2. – С.7– 12.
8. Амансахедов, Р.Б. Сложности лучевой диагностики во фтизиатрической практике / Р.Б. Амансахедов, А.В. Перфильев, А.Э. Эргешов, А.Т. Сигаев // Вестник рентгенологии и радиологии. – 2014. – № 2. – С.45– 51.

9. Каюкова, С.И. Хирургическая и терапевтическая тактика при туберкулезе множественных локализаций / С.И. Каюкова, О.В. Демихова, Р.Б. Амансахедов, С.С. Садовникова, Ю.С. Березовский, В.В. Цветнов // Хирургия. Журнал им. Н.И. Пирогова.– 2015. – №1. – С. 83-84.
10. Амансахедов, Р.Б. Диагностика легочных гранулематозов и метастатических опухолей по данным МСКТ / Р.Б. Амансахедов, А.В. Перфильев, А.Т. Сигаев, В.И. Видюков // Злокачественные опухоли. – 2015. – №4. – С. 247–248.
11. Амансахедов, Р.Б. Дифференциальная диагностика диссеминированного туберкулеза легких и экзогенного аллергического альвеолита по данным компьютерной томографии / Р.Б. Амансахедов, О.В. Демихова, А.Э. Эргешов // Туберкулез и болезни легких. – 2015. –№ 6. – С.15-16.
12. Перфильев, А.В. Возможности радионуклидной диагностики в стадировании выраженности туберкулезного воспаления с ВИЧ-инфекцией / А.В. Перфильев, А.Э. Эргешов, О.В. Демихова, А.Т. Сигаев, Г.В. Климов, Р.Б. Амансахедов, С.Г. Михайлов // Туберкулез и болезни легких. – 2015. – № 6. – С.112-113.
13. Перфильев, А.В. Радионуклидная оценка активности воспалительного процесса у больных с диссеминированным туберкулезом легких / А.В. Перфильев, Г.В. Климов, Р.Б. Амансахедов, А.Т. Сигаев, О.В. Демихова, А.Э. Эргешов, // Туберкулез и социально-значимые заболевания. – 2015. – № 2. – С. 64–65.
14. Перфильев, А.В. Новые технологии диагностики туберкулезного воспаления у больных ВИЧ-инфекцией в ядерной медицине / А.В. Перфильев, А.Э Эргешов, О.В. Демихова, Г.В. Климов, А.Т. Сигаев, Р.Б. Амансахедов // Сборник статей «Инновационные технологии диагностики и лечения туберкулеза МЛУ/ТБ» - Казахстан, 2015. – С. 45 – 48.
15. Амансахедов, Р.Б. Сравнительный анализ семиотики диссеминированного туберкулеза легких и экзогенного аллергического альвеолита по данным МСКТ / Р.Б. Амансахедов, И.В. Лимарова, А.В. Перфильев, Р.Ю. Абдуллаев, А.Т. Сигаев, А.Э. Эргешов // Вестник рентгенологии и радиологии. – 2016. – №2. – С.23–27.
16. Перфильев, А.В. Сравнительная оценка распространенности туберкулезного процесса по данным КТ и ОФЭКТ с ^{99m}Тс-технетрилом при различных клинических формах туберкулеза, сочетанного с ВИЧ / А.В. Перфильев, Г.В. Климов, Р.Б. Амансахедов, О.В. Демихова, А.Т. Сигаев, А.Э. Эргешов, И.В. Лимарова, С.Г. Михайлов // IV Международный Конгресс и школа для врачей Кардиоторакальная радиология. Тезисы. – СПб. – 2016. – С. 84–85.
17. Амансахедов, Р.Б. Мультисрезовая компьютерная томография (МСКТ) и однофотонная эмиссионная компьютерная томография (ОФЭКТ) в

диагностике и дифференциальной диагностике диссеминированного туберкулеза легких и экзогенного аллергического альвеолита / Р.Б. Амансахедов, А.В. Перфильев, Р.Ю. Абдуллаев, А.Т. Сигаев, И.В, Лимарев, А.Э. Эргешов // Всероссийский научно-практический конференции с международным участием «Туберкулез в 21 веке: новые задачи и современные решения» - Москва, 2016. – С. 8-9.

18. Амансахедов, Р.Б. Возможности мультисрезовая компьютерной томографии (МСКТ) и однофотонной эмиссионной компьютерной томографии (ОФЭКТ) в дифференциации легочных гранулематозов / Р.Б. Амансахедов, А.В. Перфильев, А.Т. Сигаев, Л.Н. Лепеха, В.И. Видюков, А.Э. Эргешов // Мат. XI Всероссийского Национального Конгресса Лучевых Диагностов и Терапевтов «Радиология – 2017». Москва. – 2017, 23-25 мая. – С. 34.
19. Сигаев, А.Т. Сцинтиграфическая оценка результатов хирургического лечения больных с деструктивным туберкулезом легких / А.Т. Сигаев, М.А. Багиров, Р.Б. Амансахедов, А.В. Перфильев, В.В. Короев, А.Э. Эргешов, А.С. Ибриев // Российский электронный журнал лучевой диагностики. – 2017. – Т.7. – №1. – С. 57–68.
20. Amansahedov, R The potentials of multi-slice computed tomography (MSCT) and single-photon emission computed tomography (SPECT) in differentiation of pulmonary granulomatoses / R. Amansahedov, A. Perfiliev, A. Sigaev, L. Lepekha, O. Demikhova, A. Ergeshov // European Respiratory Journal Sep. – 2017. – Vol. 50 (Supp. 61). – P. 3500.
21. Макарьянц, Н.Н. Лимфаденопатия средостения при туберкулезе и некоторых легочных гранулематозах / Н.Н. Макарьянц, Л.Н. Лепеха, Л.А. Семенова, Р.Б. Амансахедов, А.Х. Семенова // Тезисы. Всероссийская научно-практическая конференция фтизиатров с международным участием «Междисциплинарный подход в решении проблемы туберкулеза». – Москва, 2017. – С. 24-26.
22. Амансахедов, Р.Б.«Рентгеноморфологическая семиотика нетуберкулезных микобактериозов легких / Р.Б. Амансахедов, Л.Н. Лепеха, Л.И. Дмитриева, И.Ю. Андриевская, А.Т. Сигаев, Н.Н. Макарьянц, В.В. Романов // Вестник рентгенологии и радиологии. – 2018, июль – август. – № 4. – С. 184–189.
23. Карпина, Н.Л. «Сложный случай дифференциальной диагностики туберкулеза легких и нейроэндокринной опухоли легких» / Н.Л. Карпина, Л.Н. Лепеха, Р.Б. Амансахедов, О.М. Гордеева, А.В. Дудченко, А.Э. Эргешов // Журнал Вестник Рентгенологии и радиологии. – 2018. – Т.99. – №5. – С.259–263.
24. Амансахедов, Р.Б. «Лучевая семиотика диссеминированного туберкулеза легких» / Р.Б. Амансахедов, О.В. Демихова, Л.Н. Лепеха, Л.И. Дмитриева,

А.Т. Сигаев, А.Э. Эргешов // Уральский медицинский журнал. – 2018. – №08 (163). – С.10–14.

25. Amansahedov, R Radiological differential diagnosis of lung cavities / R. Amansahedov, I. Limarova, N. Karpina, R. Kazho, A. Sigaev, A. Ergeshov // European Respiratory Journal Sep. – 2018. – Vol. 52 (Supp. 62). – P. 4766.
26. Амансахедов, Р.Б. Лучевая семиотика и дифференциальная диагностика нетуберкулезных микобактериозов легких / Р.Б. Амансахедов, Л.Н. Лепеха, А.Т. Сигаев, Л.И. Дмитриева // Кардиоторакальная радиология. – Москва, 2018. – С. 5-7.
27. Макарьянц, Н.Н. «Клинико-рентгенологические особенности различных вариантов экзогенного аллергического альвеолита» / Н.Н. Макарьянц, Р.Б. Амансахедов, Л.Н. Лепеха, А.Х. Семенова, Е.И. Шмелев, Н.Г. Демьяненко // Вестник рентгенологии и радиологии. – 2019. – Т. 100. – №3. – С. 136-144.
28. Амансахедов, Р.Б. Клинико-лучевые особенности различных вариантов течения диссеминированного туберкулеза легких / Р.Б. Амансахедов, Л.Н. Лепеха, Л.И. Дмитриева, А.Т. Сигаев, О.В. Демихова, А.Э. Эргешов // Туберкулез и социально-значимые заболевания. – 2019. – №2. – С. 8–15.
29. Владимирова, Е.Б. Нетуберкулезный микобактериоз легких – возможности диагностики в практике пульмонолога / Е.Б. Владимирова, Е.И. Шмелев, А.С. Зайцева, М.Н. Ковалевская, С.А. Касимцева, Р.Б. Амансахедов, Л.Н. Черноусова, А.Э. Эргешов, Н.М. Шмелева // Терапевтических архив. 2019. – Т. 91. – № 11. – С.26–31.
30. Amansahedov, R. Radiological patterns of different variants of disseminated pulmonary TB // R. Amansahedov, L. Dmitrieva, L. Lepekha, R. Kazho, A.Sigaev, A. Ergeshov // European Respiratory Journal. – 2019. – V.54 (Suppl. 63). – P.2952.
31. Лепеха, Л.Н. Сравнительная структурная характеристика вторичного гранулематозного васкулита и саркоидоза органов дыхания / Л.Н. Лепеха, Н.Г. Демьяненко, Н.Н. Макарьянц, А.С. Зайцева, Р.Б. Амансахедов, И.В. Сивокозов // Актуальные вопросы военной физиатрии. – 2019. - № 10. – С. 85-90.
32. Амансахедов, Р.Б. Лучевая семиотика и дифференциальная диагностика нетуберкулезных микобактериозов легких / Р.Б. Амансахедов, Л.Н. Лепеха, А.Т. Сигаев, Л.И. Дмитриева // Кардиоторакальная радиология. – Санкт-Петербург, 2019. – С. 81-83.

Патент

1. Способ диагностики воспалительного процесса в легких и внутригрудных лимфатических узлах у больных саркоидозом / Амансахедов Р.Б., Демихова О.В., Лимарева И.В., Михайлов С.Г., Перфильев А.В., Романов В.В., Сигаев А.Т., Степанян И.Э., Шмелев Е.И., Эргешов А.Э. // Патент на изобретение № 2638447 от 13.12. 2017.

СПИСОК СОКРАЩЕНИЙ

АТР – аллерген туберкулезный рекомбинантный
БАЛ – бронхоальвеолярный лаваж
ВАК – высшая аттестационная комиссия
ВГЛУ – внутригрудные лимфатические узлы
ДТЛ – диссеминированный туберкулез легких
КТ – компьютерная томография
КТВР – компьютерная томография высокого разрешения
М – средняя арифметическая
МБТ – микобактерии туберкулеза
НТМБ – нетуберкулезные микобактерии
ОФЭКТ – однофотонная эмиссионная компьютерная томография
РФП – радиофармпрепарат
СОД – саркоидоз органов дыхания
СОЭ – скорость оседания эритроцитов
УЭПЖ – уплотнение экстраплевральной жировой клетчатки
ЭАА – экзогенный аллергический альвеолит
Технетрил [^{99m}Tc] – диагностическое средство (радиофармпрепарат)