На правах рукописи

Красникова Елена Вадимовна

Комплексное хирургическое лечение больных распространенным деструктивным туберкулезом органов дыхания с применением интраоперационных инновационных технологий

14.01.17 – Хирургия

АВТОРЕФЕРАТ

диссертации на соискание ученой степени
доктора медицинских наук

Москва – 2019

Работа выполнена в Федеральном государственном бюджетном научном учреждении «Центральный научно-исследовательский институт туберкулеза»

Научные консультанты:
доктор медицинских наук **Багиров Мамад-Багир Адил оглы**,
доктор биологических наук, профессор **Лепеха Лариса Николаевна**

Официальные оппоненты:
Елькин Алексей Владимирович, доктор медицинских наук, профессор, ФГБОУ ВО «Северо-Западный государственный медицинский университет им. И.И. Мечникова» Министерства здравоохранения Российской Федерации, заведующий кафедрой фтизиопульмонологии и торакальной хирургии, ГБУЗ «Городская туберкулезная больница №2» города С-Петербурга, главный врач

Чхиквадзе Владимир Давидович, доктор медицинских наук, профессор, ФГБУ «Российский научный центр рентгенорадиологии» Министерства здравоохранения Российской Федерации, заведующий научно-исследовательским отделом хирургии и хирургических технологий в онкологии, заведующий центром хирургических методов лечения

Мотус Игорь Яковлевич, доктор медицинских наук, старший научный сотрудник, Уральский научно-исследовательский институт фтизиопульмонологии – филиал ФГБУ «Национальный медицинский исследовательский центр фтизиопульмонологии и инфекционных заболеваний» Министерства здравоохранения Российской Федерации, заведующий лабораторией инвазивных технологий

Ведущая организация:
ФГБУ «Новосибирский научно-исследовательский институт туберкулеза» Министерства здравоохранения Российской Федерации.

Защита диссертации состоится «22» октября 2019 года в 13.00 часов на заседании диссертационного совета Д 001.052.01, созданного на базе Федерального государственного бюджетного научного учреждения «Центральный научно-исследовательский институт туберкулеза», по адресу: 107564, г. Москва, Яузская аллея, д. 2

С диссертацией можно ознакомиться в библиотеке и на сайте ФГБНУ «Центральный научно-исследовательский институт туберкулеза» (107564, г. Москва, Яузская аллея, д. 2) и на сайте: http://critub.ru.

Автореферат разослан «__» _____ 2019 г.

Ученый секретарь диссертационного совета, доктор медицинских наук Юхименко Наталья Валентиновна

ОБЩАЯ ХАРАКТЕРИСТИКА РАБОТЫ

Актуальность проблемы. Несмотря на внедрение широкого спектра мер по повышению эффективности фтизиатрической помощи населению в Российской Федерации по-прежнему сохраняется высокий уровень фиброзно-кавернозного туберкулеза, который составляет 32,5% [Нечаева О.Б., 2018]. В этой связи возрастает роль хирургических методов лечения [Залескис Р., 2001]. Вместе с тем, доля больных, прооперированных по поводу фиброзно-кавернозного туберкулеза, составила к 2017 году только 10,2% [Нечаева О.Б., 2018]. Недостаточная хирургическая активность в отношении этого контингента связана с развитием ранних и поздних осложнений после пневмонэктомий, резекций большого объема и торакопластик, которые по данным разных авторов составляет от 3,3-30,9% [Багиров М.А., 2006; 2015; Батрышина Я.Р, 2016; Малов А.А., 2011; Эргешов А.Э., 2017]. К этим осложнениям необходимо отнести: несостоятельность культи главного бронха (ГБ) и медиастинальную грыжу (МСГ) и развитие дыхательной недостаточности после пневмонэктомий и обширных резекций, деформацию грудной клетки и нарушения функции плечевого пояса после торакопластик. Развитию большинства осложнений способствует увеличение числа больных туберкулезом легких с МЛУ/ШЛУ МБТ [Нечаева О.Б., 2018; Pomerantz B.J., 2001], из-за чего их часто приходится оперировать при сохраняющейся активности туберкулезного процесса, а иногда даже и на его высоте [Зюзя Ю.Р., Лепеха Л.Н., 2004; Ерохин В.В, 2008; 2013; Эргешов А.Э., 2017]. С учетом того, что деструктивным туберкулезом органов дыхания болеют лица преимущественно трудоспособного возраста [Нечаева О.Б., 2018], разработка новых технологий хирургического лечения является актуальной социальной проблемой современности.

Степень разработанности темы. Особенностям развития одного из самых серьезных осложнений после пневмонэктонии – **несостоятельности культи главного бронха (ГБ)**, практически всегда приводящего к развитию эмпиемы плевры, посвящено много исследований [Абисатов Х.А., 1964; Герасимова А.В., 1951; Overholt R.H., 1953]). Первичная несостоятельность культи ГБ, развивающаяся в сроки до 3-х недель после пневмонэктомии из-за технических погрешностей в обработке и ушивании бронха в месте иссечения, встречается в 5,3-9,6% наблюдений [Герасимова А.В., 1951]. Наибольшим распространением пользуется способ обработки ГБ с оставлением культи, которая может ушиваться как с помощью сшивающего аппарата, так и вручную. Недостатком аппаратного способа является раздавливание хрящей с нарушением их васкуляризации [Лишенко В.В., 2011]. При ручной обработке ГБ [Лишенко В.В. с соавт., 2010] предлагали сохранять первое полукольцо, [Давыдов М.И. с соавт., 1997] – удалять дистальный хрящ и формировать воронкообразную культю, а [Булынин В.В. с соавт., 2002] предложили оставлять мембранозную часть и использовать ее для герметизации трахеальной части шва.

Вторичная несостоятельность, вызванная проявлением изначальных патологических изменений стенки главного бронха, наблюдается в 2-16%

случаев [Баженов А.В., 2017; Бисенков Л.Н., 2007;]. Для предупреждения этого осложнения предложен бескультевой способ отсечения ГБ, который заключается в максимальном удалении ГБ, в стенке которого могут оставаться патологические изменения (подслизистая инфильтрация при туберкулезе, комплексы злокачественных клеток при опухолях) [Sprengler F., 1970; Гиллер Д.Б., 2011; Давыдов М.И., 1997; Елипашев А.А., 2015; Ерохин В.В., 2003; 2008; Трахтенберг А.Х., 1987]. Недостатком этого способа является скелетизация стенки бронха и нарушение ее васкуляризации [Багиров М.А., 2016].

Экспериментально и клинически было доказано положительное влияние высокоэнергетического лазерного излучения на стимуляцию репаративных процессов в бронхиальной стенке после резекций [Багиров М. А., 2001; Добкин В.Г., 1985; 1991;1993]. Вместе с тем использование лазерных технологий для обработки культи ГБ не получило широкого применения.

Поэтому необходима разработка технологии одновременного предупреждения первичной и вторичной несостоятельности культи ГБ с применением высокоэнергентическоо лазера.

Медиастинальные легочные грыжи (МСГ) после пневмонэктомии развиваются в 7-80% случаев [Гиллер Д.Б., 2011; Евфимьевский В.П., 1970; Пахомов Г.Л., 2015; Groenendijk R.P., 1999] В легочной ткани, входящей в грыжевое выпячивание, нарушается вентиляция, развиваются рецидивирующие воспалительные процессы [Benhamed L., 2010; Chae E.J., 2006], наблюдается прогрессирование туберкулеза в оставшихся очагах. При смещении средостения и перегибе трахеи и крупных бронхов происходят нарушения дыхательной функции легких, при дислокации крупных сосудов – нарушения гемодинамики. Описанный выше комплекс симптомов известен под названием «постпневмонэктомический синдром» (ППС) [Alpert J.B., 2014; Bonetto G., 2012]. Самым распространенным способом коррекции ППС является установка имплантов [Perigaud C., 2004; Jae Jun Jung, 2015], введение растворов [Ding J.Y., 2015] или инертных газов в гемиторакс [Terada Y., 1991]. Недостатки такого способа – это нагноение [Dong Xie 2013; Shen K.R., 2008] и смещение имплантов. Одномоментные и отсроченные экстраплевральные торакопластики [Богуш Л.К., 1979; Гиллер Д.Б., 2011; Радионов Б.В., 2012] приводят к общему уменьшению объема гемиторакса и не влияют уже существующую МСГ. Необходимо дальнейшее исследование в области разработки интраоперационных методик, направленных на профилактику МСГ.

Дыхательная недостаточностьи прогрессирование туберкулеза после пневмонэктомий и обширных резекций связана с тем, что в перерастянутой оставшейся легочной ткани развиваются эмфизематозные и буллезные изменения, а в оставшихся очагах происходит прогрессирование туберкулезного процесса [Богуш Л.К., 1979; Мандрыкин С.Ю., 2015; Нефедов В.Б., 2008; Нефедов А.В., 2008; Медяков А.С., 2015]. Операции по коррекции объема плевральной полости за счет подшивания диафрагмы [Bellemare F., 2002; Hamnegård C.H., 2006] не обладают стойким эффектом, а торакопластические операции травматичны для пациентов. [Гиллер Д.Б., 2010].

Деформация грудной клетки после торакопластик приводит к дислокации органов средостения с нарушениями гемодинамики и функции

плечевого пояса при весьма умеренном коллабирующем эффекте [Винокуров И.И., 2015; Шевченко А.А., 2014; 2015]. К предложенным способам, направленным на усиление коллабирующего эффекта и сохранение каркасности грудной клетки, относятся: экстраплевральный пневмолиз [Богуш Л.К., 1972; 1979; Гиллер Д.Б., 2010], пломбировка поролоновой губкой [Мамедбеков Э.Н., 1982]; управляемый коллапс легкого силиконовыми баллонами [Иванов А.В., 2008] тканевыми эспандерами [Chen F., 2015; Heyndrickx M., 2015; Kamerlink J.R., 2010; растворами [Ding J.Y., 2015], фибрином или коллагеном [Асанов Б.М., 2010; Малов А.А., 2011].

Хорошо себя зарекомендовала в качестве малотравматичной коллапсохирургической операции экстраплевральная пломбировка силиконовым имплантом молочной железы (ЭПСИ) [Отс О.Н., 2009; Jouveshomme S., 1998]. До сих пор этот перспективный метод используется лишь в единичных клиниках [Синицын М.В., 2018]. В ЦНИИТ свойства ЭПСИ послужили основанием для применения этих операций в качестве альтернативы торакопластике [Багиров М.А., 2015], а также в этапном хирургическом лечении распространенного деструктивного туберкулеза легких в сочетании с резекционными операциями и пневмонэктомиями [Багиров М.А., 2014; 2016].

При прогрессировании ФКТ в единственном легком как правило, выполняются резекции легкого только по жизненным оказаниям [Соколов С.Б, 1967; Какителашвили Я.В.,1969; Имагожев Я.Г., 2014; Гиллер Д.Б., 2015]. О применении ЭПСИ при ФКТ единственного легкого в качестве возможности избежать его резекции в известной литературе не сообщается.

Таким образом, необходима разработка единого комплексного подхода и создания научно обоснованной стратегии современного хирургического лечения больных распространенным деструктивным туберкулезом органов дыхания, которая должна быть направлена не на преодоление уже возникших в послеоперационном периоде осложнений, а на создание современных интраоперационных технологий, снижающих у больных риск развития осложнений и последствий обширных хирургических вмешательств, возможности которых должны расширяться, особенно в условиях распространения МЛУ/ШЛУ МБТ.

Цель исследования – повышение эффективности хирургического лечения больных распространенным деструктивным туберкулезом органов дыхания за счет разработки и применения научно обоснованного комплекса интраоперационных технологий для предупреждения ранних, поздних послеоперационных осложнений и профилактики прогрессирования туберкулезного процесса.

Задачи исследования:

1. Разработать новую технологию с применением высокоэнергетического лазера для предупреждения несостоятельности культи главного бронха при пневмонэктомии у больных распространенным деструктивным туберкулезом легких.
2. Разработать и апробировать технологию пластики переднего средостения при пневмонэктомии у больных распространенным деструктивным туберкулезом легких для профилактики развития медиастинальной грыжи.

3. Оценить эффективность интраоперационной пластики переднего средостения при пневмонэктомии по результатам рентгенологической динамики в пред- и послеоперационном периоде у больных распространенным деструктивным туберкулезом легких.

4. Провести факторный анализ связи эффективности пластики переднего средостения при пневмонэктомии по поводу распространенного деструктивного туберкулеза легких с риском развития послеоперационной медиастинальной грыжи.

5. Изучить возможность использования экстраплевральной пломбировки силиконовым имплантом у больных распространенным деструктивным туберкулезом легких в качестве альтернативы торакопластике.

6. Изучить возможность применения экстраплевральной пломбировки силиконовым имплантом при этапном хирургическом лечении больных распространенным деструктивным туберкулезом легких.

7. Изучить возможность использования экстраплевральной пломбировки силиконовым имплантом в хирургическом лечении фиброзно-кавернозного туберкулеза единственного легкого.

8. Разработать тактику современного хирургического лечения больных распространенным деструктивным туберкулезом легких с применением апробированных интраоперационных технологий.

Научная новизна:

- Впервые разработана и научно обоснована тактика хирургического лечения больных распространенным деструктивным туберкулезом легких с применением комплекса интраоперационных инновационных технологий, позволяющая расширить показания к обширным резекциям и пневмонэктомиям, повысить их результативность, особенно в условиях МЛУ/ШЛУ возбудителя.

- Впервые разработана и апробирована методика сочетанной обработки культи главного бронха высокоэнергетическим лазером с плевризацией при пневмонэктомиях у больных распространенным деструктивным туберкулезом органов дыхания, позволяющая снизить частоту несостоятельности культи главного бронха на 12,4% и увеличить эффективность хирургического лечения до 80%.

- Впервые разработана и внедрена в клинику интраоперационная технология пластики переднего средостения при пневмонэктомиях у больных распространенным деструктивным туберкулезом легких, которая значительно снижает риск развития медиастинальной грыжи в послеоперационном периоде и позволяет повысить эффективность хирургического лечения до 86,2%.

- Впервые научно обоснована и апробирована коллапсохирургическая операция экстраплевральной пломбировки силиконовым имплантом у больных распространенным деструктивным туберкулезом легких, которая способствует повышению эффективности хирургического лечения до 81,6% в качестве альтернативы экстраплевральной лечебной торакопластики.

- Впервые показано, что применение экстраплевральной пломбировки силиконовым имплантом в этапном хирургическом лечении в сочетании с резекциями различного объема и пневмонэктомиями расширяет показания к

оперативному лечению больных распространенным деструктивным туберкулезом легких, в том числе и с МЛУ/ШЛУ МБТ.

- Впервые показано успешное применение операции экстраплевральной пломбировки силиконовым имплантом в комплексном лечении больных фиброзно-кавернозным туберкулезом единственного легкого.

Теоретическая и практическая значимость работы. На основании результатов, полученных автором, доказано, что разработанная стратегия комплексного хирургического лечения больных распространенным деструктивным туберкулезом легких с применением предлагаемых интраоперационных технологий позволяет предупредить послеоперационные осложнения, повысить эффективность обширных резекций и пневмонэктомий, сохранить функциональные показатели сердечно-легочной и опорно-двигательной систем и получить удовлетворительные косметические результаты. Данная стратегия должна найти применение в специализированных противотуберкулезных центрах с современными уровнем диагностических, хирургических и реанимационно-анестезиологических служб. Для успешной реализации представленной стратегии необходима строгая преемственность хирургов и фтизиатров противотуберкулезных диспансеров, завершающих противотуберкулезное лечение оперированных больных.

Методология и методы диссертационного исследования.

Предмет исследования: результативность разработанного и научно обоснованного комплекса интраоперационных малотравматичных технологий, повышающих эффективность хирургического лечения распространенного деструктивного тубекулеза органов дыхания. Проведено проспективное исследование, объектом которого явились 260 больных, оперированных в хирургическом отделе ЦНИИТ в период с 2012 по 2018 год, из которых 147 больным были применены различные интраоперационные технологии, а 113 – получили хирургическое лечение по традиционным методикам. Все пациенты подписали информированные согласия на использование их персональных данных.

Для оценки эффективности методики сочетанной обработки культи ГБ при пневмонэктомии сопоставлялись частота несостоятельности культи ГБ и общая частота осложнений в основной и контрольной группах.

Для оценки эффективности методики ППС также оценивался уровень послеоперационных осложнений в основной и контрольной группах. Отдельно оценивалась динамика рентгенологической картины визуализации МСГ в до и послеоперационном периоде, а также изучалась статистическая связь между фактором выполнения ППС и событием – развитием МСГ.

Для оценки эффективности ЭПСИ оценивался уровень послеоперационных осложнений после ЭПСИ и после альтернативных лечебных торакопластик. Также сопоставлялись и функциональные показатели в этих подгруппах. Эффективность применения ЭПСИ в этапном хирургическом лечении распространенного деструктивного туберкулеза легких при ФКТ единственного легкого изучалась на отдельных клинических

примерах. Статистический анализ проведен с использованием методов, принятых в медицинской статистике.

Положения, выносимые на защиту:

1. Обработка культи главного бронха высокоэнергетическим лазером в сочетании с плевризацией при пневмонэктомии у больных распространенным деструктивным туберкулезом легких позволяет снизить частоту ее несостоятельности на 12,4 %.
2. Интраоперационная технология пластики переднего средостения повышает эффективность пневмонэктомии в 3,8 раз ($p<0,001$). Расчет относительного риска показал достоверное появление или увеличение объема уже имеющейся медиастинальной грыжи при пневмонэктомии без применения пластики переднего средостения.
3. Показана возможность применения коллапсохирургической операции экстраплевральной пломбировки силиконовым имплантом у больных распространенным деструктивным туберкулезом легких в качестве альтернативы экстраплевральной торакопластике. В этапном хирургическом лечении в сочетании с резекциями легких различного объема и пневмонэктомиями экстраплевральная пломбировка силиконовым имплантом позволяет расширить показания к оперативному лечению больных этой категории.
4. Показано успешное применение операции экстраплевральной пломбировки силиконовым имплантом в комплексном лечении фиброзно-кавернозного туберкулеза единственного легкого, т.к. операция малотравматична и способствует стабилизации туберкулезного процесса.

Степень достоверности и апробация результатов. Обоснованность и достоверность результатов исследования подтверждается четко поставленной целью и логически и вытекающими из нее задачами; всесторонним изучением проблемы хирургического лечения распространенного туберкулеза органов дыхания; тщательным анализом отечественной и зарубежной литературы по данной тематике для полноценной интерпретации результатов; адекватным представленному материалу подбором статистических методов обработки полученных показателей, а также созданием и анализом базы данных по каждой изучаемой методике. Достоверность полученных результатов хирургического лечения больных распространенным туберкулезом органов дыхания с применением разработанных интраоперационных технологий подтверждается объемом клинико-лабораторных исследований у 260 больных с использованием современных методов диагностики и статистического анализа, соответствующих поставленным задачам.

Основные положения диссертации представлены на II Международном конгрессе «Актуальные направления современной кардио-торакальной хирургии». Санкт-Петербург, 2012; Всероссийской научно-практическая конференции «Фундаментальные и прикладные исследования туберкулезной инфекции: проблемы и пути решения» ЦНИИТ, Москва 2015; XXII Российском национальном конгрессе «Человек и лекарство», Москва, 2015; Седьмой научно- практической конференции Республики Дагестан, посвященной 90-

летию противотуберкулезной службы РД и 40-летию кафедры фтизиатрии ДГМА, Махачкала, 2015; V Межрегиональной научно-практической и учебно-методической конференции с международным участием «Актуальные проблемы туберкулеза» Тверская ГМА, Тверь, 2016; IX Евро-Азиатском конгрессе респираторного общества, VII конгрессе пульмонологов Центральной Азии, Ташкент, 2016; 26 Ежегодном конгрессе Европейского респираторного общества, Лондон, Великобритания, 2016; VI Конгрессе Национальной Ассоциации Фтизиатров, Санкт-Петербург, 2017; XXVII Национальном Конгрессе по болезням органов дыхания, Санкт-Петербург, 2017; Российской научно- практической конференции молодых ученых с международным участием, посвященной всемирному дню борьбы с туберкулезом, ЦНИИТ, Москва, 2017; I Евро-Азиатском Конгрессе IPCRG «Инновации и новые технологии в респираторной медицине, Бишкек, 2018; VII Конгрессе Национальной Ассоциации Фтизиатров, СПНИИФ, Санкт-Петербург, 2018; Всероссийской научно-практической конференции фтизиатров с международным участием «Актуальные проблемы туберкулеза и инфекционных заболеваний», ФГБУ «НМИЦ ФПИ», Москва, 2018.

Апробация диссертации состоялась 15.03.2019 г. (протокол № 3/19) на заседании отделов: хирургии, фтизиатрии, дифференциальной диагностики туберкулеза легких и экстракорпоральных методов лечения, микробиологии, патоморфологии, клеточной биологии и биохимии, иммунологии, клинико-диагностического, детско-подросткового, научно-организационного отделов ФГБНУ «ЦНИИТ».

Соответствие диссертации паспорту научной специальности. По тематике, методам исследования, предложенным новым научным положениям диссертация соответствует паспортам специальностей научных работников: 14.01.17 – «хирургия» и областям исследования: пункты 1, 3, 4 .

Внедрение результатов в практику. Результаты исследования внедрены в практику хирургического отдела ЦНИИТ. Материалы диссертационного исследования используются в работе учебного центра ЦНИИТ при проведении тематических лекций в рамках программы «Телемедицина», а также при прохождении курсов профессиональной переподготовки и тематического усовершенствования кафедры торакальной хирургии РМАПО на базе хирургического отдела ЦНИИТ, а также обучения врачей из регионов РФ в учебном центре ЦНИИТ и на рабочем месте в отделе хирургии.

Разработанные подходы к современному хирургическому лечению больных распространенным деструктивным туберкулезом легких представлены в материалах лекций и семинаров для ординаторов и аспирантов, обучающихся в ФГБНУ ЦНИИТ, а также для обучения студентов МГМСУ им А.И. Евдокимова на кафедре фтизиатрии и пульмонологии.

Личный вклад автора. Автор исследования лично формулировала цели и задачи, разрабатывала дизайн исследования. Самостоятельно выполняла этапы плевризации культи главного бронха и пластику переднего средостения при пневмонэктомиях, экстраплевральные пломбировки силиконовой пломбой, а также лечебные и отсроченные торакопластики. Участвовала в этапе лазерной обработки культи главного бронха при пневмонэктомиях. Лично курировала

пациентов распространенным деструктивным туберкулезом органов дыхания на всех этапах стационарного лечения, наблюдала за ними после выписки из стационара. Участвовала в консилиумах при планировании этапного хирургического лечения с применением инновационных интраоперационных технологий. Автор сформировала базу данных всех оперированных больных, разрабатывала критерии оценки эффективности хирургического лечения для каждой из представленных технологий, проводила анализ результатов с применением методов современной статистической обработки. Полученные данные автор внедряла в виде обучающих материалов на лекциях и семинарах в учебном центре ФГБНУ «ЦНИИТ» и на рабочем месте в хирургическом отделе.

Публикации. По материалам диссертационного исследования опубликовано 44 научные работы, в том числе 9 статей в журналах и изданиях, включенных в «Перечень ведущих рецензируемых научных журналов и изданий», рекомендуемых ВАК Министерства образования и науки Российской Федерации для опубликования основных научных результатов диссертаций, 2 патента РФ на изобретение, 1 глава в монографии в соавторстве, 1 заявка на патент подана в ФИПС.

Связь темы диссертационной работы с планом научных работ организации. Диссертационное исследование является частью фундаментальной темы НИР ФГБНУ «ЦНИИТ» 0515-2019-0017 «Разработка хирургических методов лечения распространенного туберкулеза органов дыхания и костно-суставной системы».

Объем и структура диссертации. Диссертация изложена на 260 страницах машинописного текста, включает введение, обзор литературы, материалы и методы исследования, 4 главы собственных исследований, заключение, выводы, практические рекомендации и список литературы, содержащий 202 отечественных и 139 зарубежных источников. Работа иллюстрирована 45 таблицами и 82 рисунками.

ОСНОВНОЕ СОДЕРЖАНИЕ РАБОТЫ

Характеристика пациентов и методов исследования.

Для достижения цели и реализации поставленных задач было проведено проспективное исследование результатов хирургического лечения 260 пациентов распространенным деструктивным туберкулезом, из них 147 были выполнены различные интраоперационные инновационные технологии, а 113 – получали хирургическое лечение по традиционным методикам.

Критерии включения в исследование:

1. Больные распространенным деструктивным туберкулезом легких. К распространенному процессу относили туберкулезное поражение с локализацией в обоих легких.

2. Больные с фиброзно-кавернозным туберкулезом легкого, цирротическим туберкулезом легких в фазе распада, множественными туберкулемами в фазе распада, подлежащие хирургическому лечению.

Критерии исключения:

1. Пациенты, которым было показано этапное хирургическое лечение по поводу хронической туберкулезной эмпиемы плевры с бронхоплевроторакальным свищем или без него.

2. Пациенты с ВИЧ-инфекцией.

Разработаны и апробированы следующие интраоперационные технологии:

1) сочетанная обработка культи главного бронха (ГБ) при пневмонэктомии с применением высокоэнергетического лазера;

2) пластика переднего средостения (ППС) собственными тканями во время пневмонэктомии;

3) пластика переднего средостения со стороны единственного легкого полимерным сетчатым имплантом;

4) экстраплевральная пломбировка силиконовым имплантом (ЭПСИ) в самостоятельном плане и в качестве этапа хирургического лечения в сочетании с резекциями различного объема и пневмонэктомиями, а также при хирургическом лечении ФКТ единственного легкого.

При поступлении у всех больных изучали медицинскую документацию, собирали анамнез. Специальное внимание уделялось определению бактериовыделения и спектру лекарственной чувствительности МБТ, эффективности предшествующей противотуберкулезной химиотерапии, наличию и характеру осложнений заболевания, сопутствующей патологии, а также хирургическим вмешательствам на органах дыхания, проведенным до включения пациентов в исследование.

Обследование проводилось согласно программе обязательного диагностического минимума (ОДМ), которая включала в себя клинические и биохимические анализы крови, коагулограмму, лучевые методы (обзорную рентгенографию и компьютерную томографию (КТ) органов грудной клетки), функциональные методы –электрокардиографию (ЭКГ), функцию внешнего дыхания (ФВД), изучение газового состава крови.

Для оценки состояния трахеобронхиального дерева всем больным проводили фибробронхоскопию. По показаниям проводили пневмосцинтиграфию, УЗИ- исследование плевры и эхокардиографию.

У всех больных проводилось микробиологическое исследование диагностического материала (мокроты, операционного материала) методом микроскопии, ПЦР, посевом на жидких средах в анализаторе Bactec MGID-960 и на плотных питательных средах. Морфологическое исследование операционного материала включало макроскопическое описание удаленных препаратов и их гистологическое исследование с окраской срезов гематоксилином и эозином, по Ван-Гизон и Цилю-Нильсену.

Основная и контрольная группы наблюдения были сопоставимы по распространенности, форме туберкулеза, характеру осложнений основного заболевания, наличию бактериовыделения, спектру лекарственной устойчивости МБТ, длительности дооперационного противотуберкулезного лечения, характеру сопутствующей патологии и ранее выполненных хирургических вмешательств.

Статистическую обработку проводили с использованием программы Microsoft Excel, в которой изучались следующие показатели: среднее значение, медиана, минимально/максимальные значения, среднеквадратичное отклонение

и ошибка средней величины. Достоверность различий средних величин рассчитывалась по t-критерию Стьюдента. В иных случаях для факторного анализа показатели значимости различий и силы статистической взаимосвязи устанавливалась по критерию χ^2 Пирсона и χ^2 с поправкой Йейтса, рассчитывался относительный риск с 95% доверительным интервалом. При значении $p \leq 0,05$ во всех случаях различия считались статистически значимыми.

Методика сочетанной обработки культи главного бронха с применением высокоэнергетического лазера при пневмонэктомии направлена на предупреждение первичной и вторичной несостоятельности культи. После этапов удаления легкого и реампутации культи ГБ по традиционной для клиники ЦНИИТ методике производилась обработка просвета слизистой в пределах оставленного 1 хрящевого полукольца ГБ высокоэнергетическим лазером с помощью аппарата ЛСП-30 имеющего параметры: дл волны 970 нм, мощность потока излучения 5 Вт (рисунок 1).

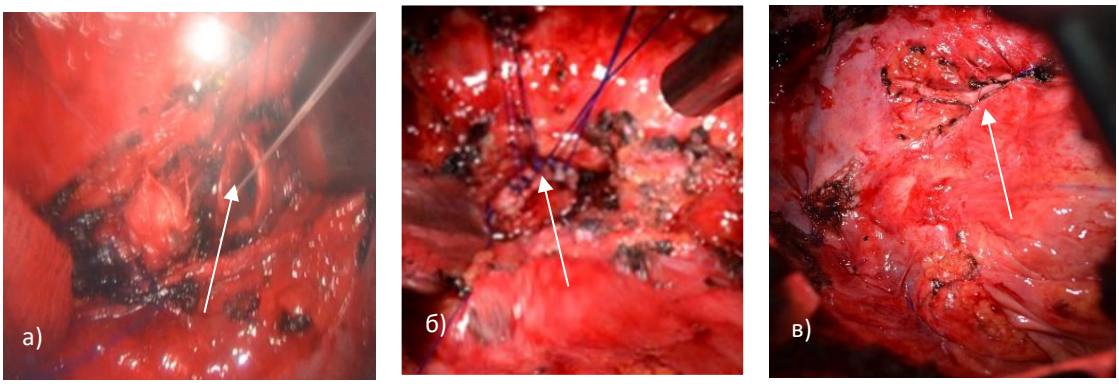

Рисунок 1 – Этапы сочетанной обработки культи главного бронхи при пневмонэктомии: а) лазерная обработка слизистой главного бронха на уровне его отсечения; б) ушивание культи; в) плевризация культи

Данная методика основана на ранее изученных в ЦНИИТ свойствах высокоэнергетического лазера вызывать асептическое воспаление, минуя экссудативную фазу и стимулировать васкуляризацию в области лазерного воздействия [Добкин В.Г., 1991; Багиров М. А., 1992; 2001]. Далее культя ушивалась монофиламентной нерассасывающейся нитью с подшиванием плевры к культе ГБ таким образом, чтобы ликвидировать недренируемое околокультевое пространство и исключить возможность развития перикультита.

В основной группе 20 больным культя ГБ была обработана по новой методике, 23 больным группы сравнения ее обрабатывали по традиционной для клиники бескультевой методике без применения лазера. Мужчин в основной группе было 8 (40%), женщин 12 (60%), в группе сравнения мужчин – 19 (82,6%) и женщин – 4 (17,4%). Средний возраст пациентов в основной группе составил 38,9±2,8 лет, в контрольной – 40,9±2,5 лет. В обеих группах преобладал фиброзно-кавернозный туберкулез: 90% и 100% соответственно. Бактериовыделителями были 45% больных основной и 52,2% больных контрольной группы. По спектру чувствительности МБТ к противотуберкулезным препаратам в обеих группах больше всего было

больных с ШЛУ МБТ (45,0% и 52,2%). Общее число осложнений у больных основной группы 12/20 чел (60%) оказалось достоверно больше, чем в контрольной – 6/23 (26%).

В обеих группах преобладали больные со сроками дооперационного лечения более 5 лет (30% и 43,5% соответственно). Сопутствующими заболеваниями в основной группе было отягощено больше больных (45 %), чем в контрольной (39,1%). Предшествующих неэффективных операций в основной группе было 4 (20%), в контрольной – 6 (26,1%).

Всем больным после поступления в ЦНИИТ проводилась противотуберкулезная терапия согласно Федеральным клиническим рекомендациям, симптоматическая, патогенетическая терапия, коррекция сопутствующей патологии.

Методика пластики переднего средостения производилась для предупреждения развития легочной грыжи при пневмонэктомии. После удаления легкого объем ИВЛ снижали и формировали дупликатуру из листков медиастинальной и костальной плевры в области переднего синуса и выше путем наложения отдельных Z – образных швов атравматичной монофиламентной полипропиленовой нитью и фиксации дупликатуры П-образными швами к грудной стенке. При наличии уже имеющейся МСГ, последнюю с осторожностью перемещали в свой гемиторакс. В зоне фиксации в итоге формировался мощный тяж из собственных тканей, который ликвидировал грыжевые ворота и не давал единственному легкому перемещаться в сторону противоположного гемиторакса (рисунок 2).

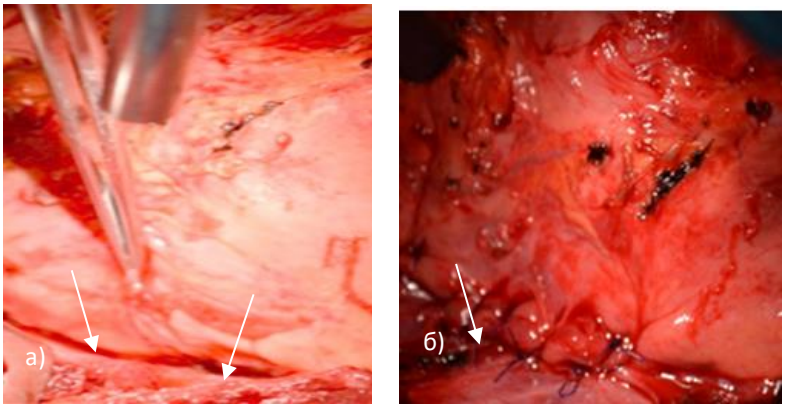

Рисунок 2 – Пластика переднего средостения при пневмонэктомии: а) визуализация зоны грыжевых ворот б) вид после пластики переднего средостения

Данную методику мы применили 58 больным, контрольную группу составили 70 больных, которым при пневмонэктомии ППС не применялась.

Мужчин в основной группе было 22 (37,9%), женщин 36 (62,1%), в группе сравнения – 41 (58,6%) и 29(41,4%) соответственно. Средний возраст составил в основной группе 34,0±1,15 лет, в контрольной – 38,0±1,01 лет. Наибольшее число больных в основной группе пришлось на возраст 19-29 лет (22/58) и 30-39 лет (18/58), в контрольной группе – 30-39 лет (28/70).

В обеих группах преобладали больные фиброзно-кавернозным туберкулезом: 79,3% (46) в основной и 61 (87,1%) в контрольной, с

бактериовыделением – 27 (46,6%), и 40 (57,1%), имели ШЛУ МБТ 36 (62,1%) и 37 (52,9%) соответственно.

Течение заболевания у 18 (31,0%) пациентов основной и у 20 (29,9%) контрольной группы было осложненным. Для большинства больных обеих групп характерны сроки предоперационного лечения более 5 лет: 27 (46,6%) в основной и 37 (52,9%) в контрольной. Сопутствующие заболевания в обеих группах распределились практически одинаково (25,9% и 25,7% соответственно), в основной группе преобладали больные с сахарным диабетом обоих типов, а в контрольной – больные гепатитами В и С. В основной группе операции у 18/58 больных были повторными (31%), в контрольной – у 16/70 (22,9%).

Методика экстраплеврального пневмолиза силиконовым имплантом. В хирургическом отделе 69 больным проведено хирургическое лечение с применением операции экстраплеврального пневмолиза силиконовым имплантом (ЭПСИ).

В качестве пломбы мы использовали имплант молочной железы, с высоким профилем и плотным или суперплотным когезивом-наполнителем с текстурированной оболочкой. Объем пломбы рассчитывали, исходя из объема полостных структур или объема желаемой компрессии, с помощью спиральной компьютерной томографии (рисунок 3).

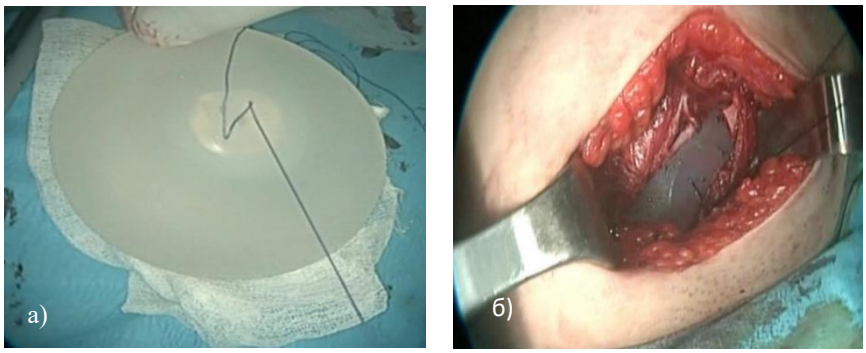

Рисунок 3 – Подготовка импланта к установке, б) имплант установлен экстраплеврально

Хирургический доступ осуществлялся разрезом кожи до 4 см в вертикальном или косом направлении в средне-подмышечной области. Под контролем торакоскопии формировали ложе под пломбу, имплант устанавливали экстраплеврально без нарушения целостности ребер, что полностью исключало его смещение в грудной клетке. Методика защищена патентом RU № 2612601 от 09.03.2017 г.

По гендерному составу преобладали мужчины – 51 (73,9%), женщин было 18 (26,1%). Средний возраст составил 36,8±1,27 лет, больше всего больных обоего пола пришлись на возрастную группу 30-39 лет.

Преобладающим по форме деструктивного туберкулеза легких был фиброзно-кавернозный – у 62 (89,9%) больных, 36 (52,2%) были бактериовыделителями, у 29 (42,0%) выявлена МЛУМБТ, а у 36 (52,2%) – ШЛУМБТ.

Для большинства больных были характерны длительные сроки предоперационного противотуберкулезного лечения – 5-10 лет и более 10 лет. Сопутствующая патология наблюдалась у 13 (18,8%) пациентов, из которых 5 (7,2%) имели сопутствующий вирусный гепатит В или С, 3 (4,3%) – сахарный диабет 1 или 2 типа, еще 3 (4,3%) – буллезную дистрофию легких, 2 (2,9%) – ХОБЛ.

Неэффективное хирургическое или эндоскопического лечение наблюдали у 1/3 больных –23 (33,3%) после бронхоблокаций – у 15 (21,7%) пациентов, резекций и пневмонэктомий– у 6 (8,6%), торакопластических операций – у 2(2,8%).

Методика ЭПСИ изначально производилось в качестве альтернативы торакопластике при распространенном деструктивном туберкулез легких у больных с противопоказаниями к резекционным операциям: с целью стойкой компрессии полостей и профилактики прогрессирования в оставшихся очагах предотвращения из-за перерастяжения легкого, развития буллезных изменений, и деформации грудной клетки. Такой вариант ЭПСИ был выполнен 38/69 (55,1%) больных (рисунок 4). Для оценки эффективности этого метода в качестве подгруппы сравнения (контрольной) взято 18 больных, которым в самостоятельном плане выполнена экстраплевральная лечебная торакопластика (ЭТП) с резекцией 5-7 ребер. Эти пациенты были обследованы по принятым программам; данные, полученные в результате исследований, вносили в базу с последующей статистической обработкой для оценки достоверности различий между сравниваемыми подгруппами.

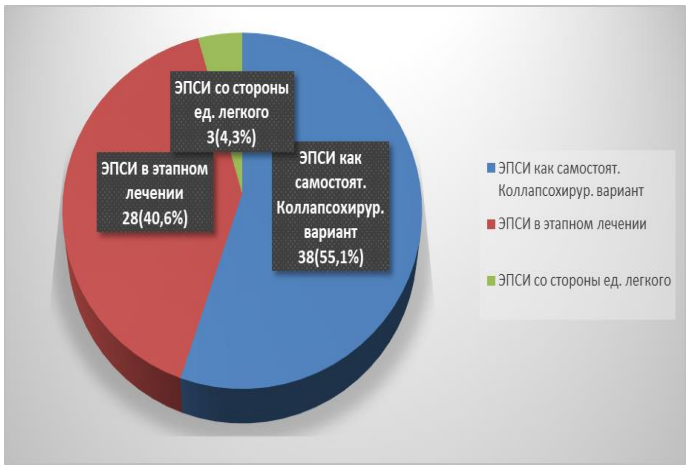

Рисунок 4 – Распределение вариантов применения экстраплевральной пломбировки силиконовым имплантом в хирургическом лечении распространенного туберкулеза легких

Преобладающими формами в обеих подгруппах был фиброзно-кавернозный туберкулез, в контрольной подгруппе он наблюдался у всех 18(100%) больных. В основной подгруппе бактериовыделителями были 20/38 (52,6%) пациентов, в контрольной-14/18 (77,8%). С МЛУ/ШЛУ МБТ – 22 (57,9%) и 6 (33,3%) соответственно, с ШЛУМБТ – 10 (55,6%) и 15 (39,5%) соответственно.

В обеих подгруппах преобладали больные со сроками лечения 5-10 лет, 13 человек (34,2%) в основной и 7 человек (38,9%) в контрольной – со сроками более 10 лет: 8 (21,1%) и 4 (22,2%) соответственно.

При этапном лечении в сочетании с резекционными операциями разного объема и пневмонэктомиями методика ЭПСИ была выполнена 28 (40,6%) больным в качестве первого или второго этапа хирургического лечения. Резекции легкого выполнялись как на той же стороне, что и ЭПСИ, так и на противоположной; очередность этапов также была различной. В одном случае экстраплевральная резекция была выполнена одномоментно с ЭПСИ, в другом пломбировка силиконовым имплантом производилась последовательно с обеих сторон (таблица 1).

Таблица 1 – Варианты этапного хирургического лечения распространенного деструктивного туберкулеза легких с применением ЭПСИ

Этапные операции	до ЭПСИ	Одновременно с ЭПСИ	после ЭПСИ
Резекция, комбинированная резекция, лобэктомия	3	1	8
	10,7%	3,6%	28,6%
Пневмонэктомия контрлатерально	5		10
	17,9%		35,7%
ЭПСИ			1
			3,6%
Всего n=28	8	1	19
	28,6%	3,6%	67,9%

Отдельной группой выделены 3 (4,3%) пациента, которым операция ЭПСИ была выполнена со стороны единственного легкого спустя длительное время после пневмонэктомии по поводу прогрессирования туберкулеза. Все трое были своевременно сняты с учета в ПТД и противотуберкулезную химиотерапию начали получать только после выявления рецидива заболевания.

Учитывая многообразие вариантов этапного лечения и уникальный характер каждого из них, мы не смогли сформировать группу сравнения для всех 69 пациентов, а только для 38 больных, которым ЭПСИ выполнялась в качестве альтернативы торакопластике.

РЕЗУЛЬТАТЫ СОБСТВЕННЫХ ИССЛЕДОВАНИЙ

Технология сочетанной обработки культи главного бронха. Как показал анализ результатов хирургического лечения больных распространенным деструктивным туберкулеза легких, разработанная и апробированная интраоперационная технология сочетанной обработки культи ГБ при пневмонэктомиях не удлиняет времени операции и не увеличивает объем интраоперационной кровопотери. Так, время, затраченное на операцию, в основной группе составило 214±14,2 мин, а в контрольной – 259±14,0 мин ($p<0,05$), объем операционной кровопотери – 405,5±94,7 мл, и 616±18,8 мл

соответственно. Интраоперационных осложнений не наблюдалось ни в одной группе (таблица 2).

Таблица 2 – Распределение послеоперационных осложнений при сочетанной обработке культи главного бронха при пневмонэктомии в основной и контрольной группах

Послеоперационное осложнение	Осн		p	Контр	
	20 чел			23 чел	
	Абс	%		Абс	%
Поздняя несостоятельность культи ГБ, с последующей эмпиемой и свищем	1	5,0%	p>0,05	4	17,4%
Эмпиема без свища	1	5,0%	p>0,05	1	4,3%
Интраплевральная гематома	1	5,0%	p>0,05	1	4,3%
Серома послеоперационной раны	1	5,0%	p>0,05	3	13,0%
Всего осложнений	4	20,0%	**p<0,01***	9	39,1%

Несостоятельность культи главного бронха в основной группе наблюдалось значительно реже (у 1(5,0%) больного), чем в контрольной – 4 (17,4%), а общее число послеоперационных осложнений составляло 4 (20,0%) и 9(39,1%) соответственно. Послеоперационной летальности не отмечено.

Использование высокоэнергетического лазера длиной волны 970 нм и мощностью потока излучения 5 ВТ при обработке культи ГБ обеспечило лечебное воздействие на туберкулезное и неспецифическое воспаление стенки бронха. Как следует из данных гистологического изучения операционного материала (рисунок 5), воспалительные процессы в бронхах и перибронхиальной легочной ткани при прогрессировании ФКТ наблюдались в преобладающем большинстве случаев. О противовоспалительном действии лазерного облучения сообщают различные исследователи [Добкин В.Г., 1991; Багиров М. А., 1992; 2001].

Согласно нашим данным, технология сочетанной обработки культи ГБ при пневмонэктомиях с использованием высокоэнергетического лазера снижает частоту развития несостоятельности культи на 12,4%.

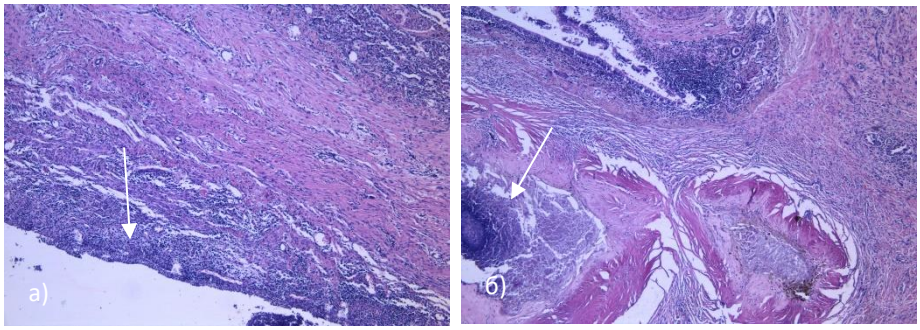

Рисунок 5 – а) Фрагмент стенки бронха с участками неспецифического воспаления; б) очаги казеозного некроза с неравномерной инфильтрацией клеточными элементами воспаления в перибронхиальной легочной ткани. Окраска гематоксилином и эозином, х120

Технология пластики переднего средостения при пневмонэктомии. Разработанная и апробированная нами интраоперационная технология ППС выполняется с целью профилактики и лечения медиастинальной легочной грыжи при пневмонэктомии (рисунки 6–7). Она не удлинняет времени операции и не увеличивает объем интраоперационной кровопотери. В основной группе, время операци составило 200,3±5,2 мин, в контрольной группе – (219,9±5,8) мин, ($p<0,05$). Кровопотеря в основной группе (451,9±53,4) мл была меньше, чем в контрольной (470,3±50,4) мл, ($p>0,05$). Интраоперационных осложнений не наблюдали ни в одной группе .

Рисунок 6 – Рентгенограмма, абрис правого легкого и КТ ОГК больной Ш, 37 лет. Левое легкое тотально поражено, незначительное перемещение ткани правого легкого влево

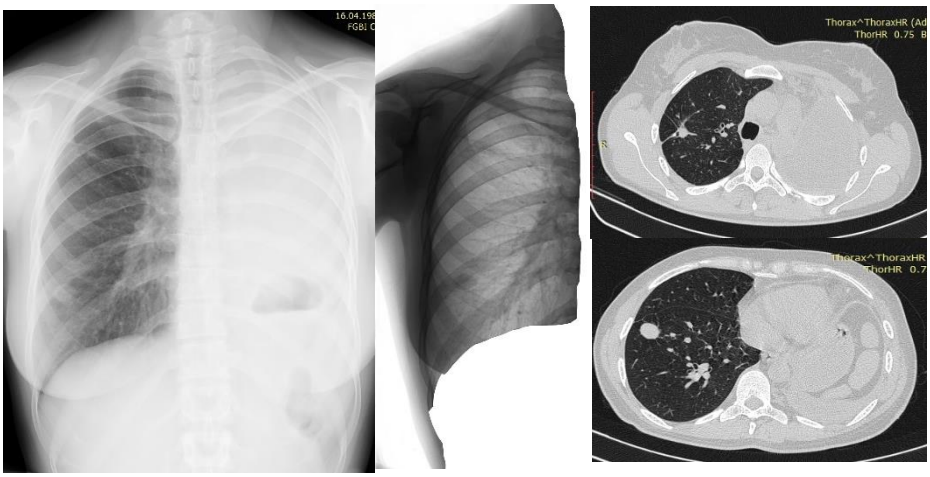

Рисунок 7 – Рентгенограмма, абрис правого легкого и КТ ОГК больной Ш., 37 лет после операции плевропневмонэктомии слева с пластикой переднего средостения. Левый гемиторакс затенен. Смещение ткани правого легкого влево уменьшилось, данных за медиастинальную грыжу нет

Согласно результатам нашего исследования, ранние послеоперационные осложнения наблюдались у 4 пациентов основной и у 4 пациентов контрольной группы. Летальность в основной группе составила 1,7 %, в контрольной – 2,8%.

Осложнения и летальность по своему механизму развития не зависели от технологии ППС, а были связаны с прогрессированием туберкулезного процесса (таблица 3).

Таблица 3 – Распределение послеоперационных осложнений и летальности при пластике переднего средостения при пневмонэктомии в основной и контрольной группах

Срок осложнения	Осложнения	Основная		p	Контрольная	
		n=58 чел			n=70чел	
		Абс	%		Абс	%
Ранние осложнения	Кровотечение	1	1,7%	p>0,05	1	1,4%
	Пневмония единственного легкого				1	1,4%
	Острое прогрессирование туберкулеза	2	3,4%	p>0,05	1	1,4%
	Серома раны	1	1,7%	p>0,05	1	1,4%
	Всего осложнений	**4**	**6,9%**	**p>0,05**	**4**	**5,7%**
	Летальность	**1**	**1,7%**	**p>0,05**	**2**	**2,8%**
Поздние осложнения	Поздняя несостоятельность культи ГБ	1	1,7%	p>0,05	1	1,4%
	Прогрессирование туберкулеза	1	1,7%	p>0,05	2	2,9%
	Медиастинальная легочная грыжа	1	1,7%	**p<0,01***	11	15,7%
	Всего осложнений	**3**	**5,2%**	**p<0,01***	**14**	**20,0%**
ИТОГО:	Все осложнения	**7**	**12,1%**	**p<0,05***	**18**	**25,7%**

Чтобы оценить эффективность разработанной методики ППС, появление или увеличение размеров легочной грыжи мы отнесли к осложнениям позднего периода. Появление (либо увеличение) легочной грыжи спустя 30 дней и более после операции наблюдалось у одной пациентки основной группы (1,7%) и 11 (15,7%) пациентов из контрольной группы, т.е чаще, чем в 9 раз (p<0,01). Другие осложнения позднего периода не были связаны с ППС, оставались единичными и были излечены последующими этапными операциями. В основной группе число поздних осложнений было достоверно меньше 3(5,2%), чем в контрольной 14 (20,0%). Общий процент всех послеоперационных осложнений в основной группе (12,1%) был также меньше, чем в контрольной (25,7%),(p<0,05), что говорит о результативности данной методики, которая позволила повысить эффективность пневмонэктомии до 86,2% в основной группе против 71,5% в контрольной (таблица 4).

Таблица 4 – Распределение операций, направленных на ликвидацию осложнений после пневмонхэктомии с пластикой переднего средостения и без нее

Хирургическое вмешательство	Основная		p	Контрольная	
	58			70	
	Абс	%		Абс	%
Отсроченная торакопластика с резекцией 3-5 ребер				7	10,0%
Торакомиопластика с резекцией 5 ребер				1	1,4%
Реампутация культи ГБ по поводу поздней несостоятельности				1	1,4%
Торакостомия	2	3,4%			
Закрытие торакостомы	1	1,7%			
Контрлатеральная медиастинопластика сетчатым имплантом	1	1,7%	p>0,05	3	4,3%
Число больных с повторными операциями	***3***	***5,2%***	***p <0,05****	***12***	***17,1%***
Всего повторных операций	4	6,9%	p>0,05	12	17,1%

Как следует из таблицы 4, хирургических вмешательств по поводу послеоперационных осложнений в основной группе было выполнено в 3 раза меньше, чем в контрольной. Отсроченные торакопластики и торакомиопластики с резекцией от 3 до 5 ребер были необходимы только у пациентов контрольной группы. Контрлатеральная медиастинопластика сетчатым имплантом, разработанная в ЦНИИТ для лечения МСГ большого размера, понадобилась только одной пациентке основной группы (1,7%) (рисунки 8–9) и у 3 (4,6%) – в контрольной.

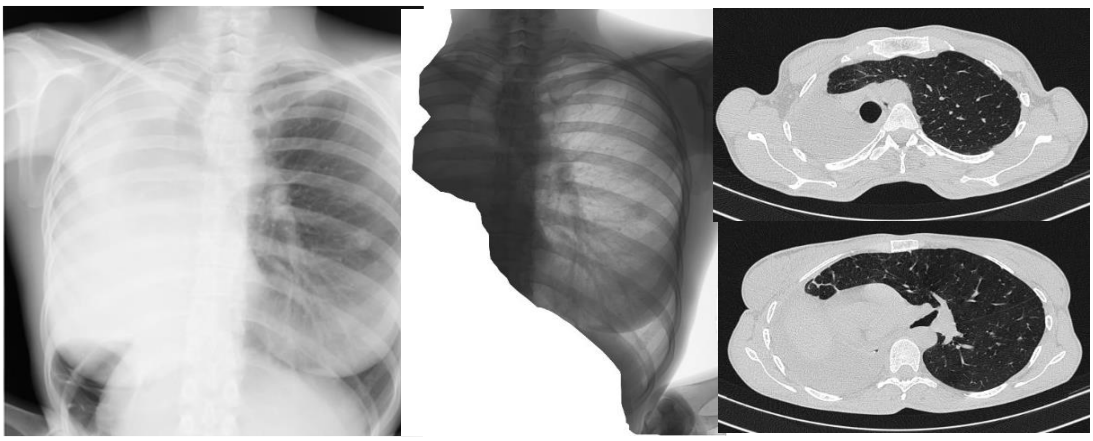

Рисунок 8 – Рентгенограмма, абрис левого легкого и КТ ОГК больной П., 43 лет Правый гемиторакс затенен. Значительное смещение левого вправо – медиастинальная грыжа большого размера

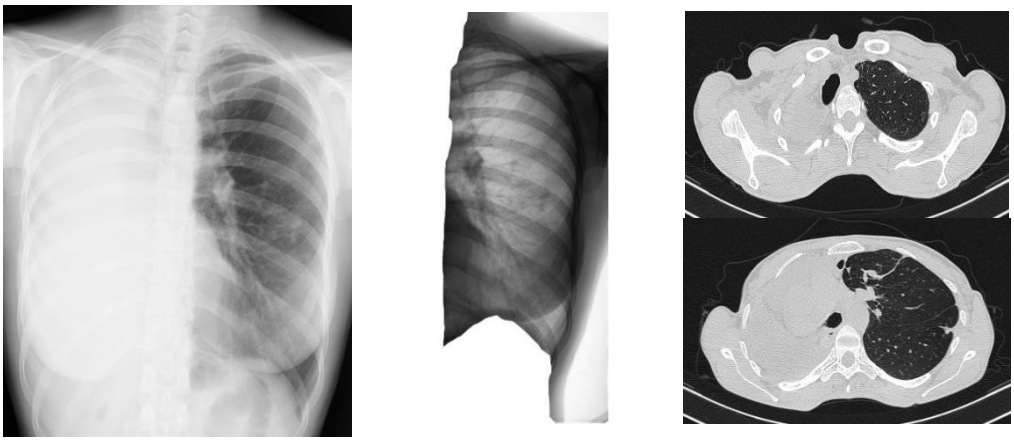

Рисунок 9 – Рентгенограмма, абрис левого легкого и КТ ОГК больной П., 43 лет после операции контрлатеральной медиастинопластики сетчатым имплантом. Смещения ткани левого легкого не наблюдается, данных за медиастинальную грыжу нет

Для изучения эффективности интраоперационной ППС проведен анализ рентгенологической и КТ картины легких через 30-40 дней с учетом исходного состояния легочной грыжи и динамики ее изменений после операции (появилась, сохранила прежние размеры, уменьшилась или увеличилась).Из анализа были исключены больные, умершие в раннем послеоперационном периоде, основная группа составила 57 пациентов, контрольная – 68 пациентов. Данные по изменению рентгенологической динамики положения средостения и единственного легкого в основной и контрольной группах после пневмонэктомии представлены в таблице 5.

В тех ситуациях, где у больных обеих групп до операции легочной грыжи не наблюдалось (31 пациент в основной и 36 в контрольной), положительным (обозначено синим цветом) исходом мы считали отсутствие этой патологии в послеоперационном периоде, что наблюдалось у 25 (43,9%) и 7 (10,3%) пациентов соответственно. Отрицательным результатом (обозначено красным цветом) является появление МСГ у 6 (10,5%) и 29 (42,6%) больных соответственно.

У пациентов из обеих групп, у которых легочная грыжа наблюдалась до операции, положительным исходом считали ее исчезновение у 7 (12,3%) или уменьшение у 7 (12,3%) больных, а также сохранение прежних размеров у 10 (17,5%) в основной и 9 (13,2%) больных в контрольной группе, а отрицательным – увеличение размера легочной грыжи у 2 (3,5%) больных основной и у 23 (33,8%) больных в контрольной группе.

В последнем случае увеличение МСГ после операции наблюдалось в 10 раз чаще, чем при использовании интраоперационной ППС.

Таблица 5 – Рентгенологическая динамика визуализации медиастинальной грыжи через 30 -40 суток после пневмонэктомии с пластикой переднего средостения в основной и контрольной группах

Основная группа n=57			Контрольная группа n=68		
До операции	После операции		До операции	После операции	
МСГ не было n=31	образовалась	6 10,5%	МСГ не было n=36	образовалась	29 42,6%
	не образовалась	25 43,9%		не образовалась	7 10,3%
МСГ малого/большого объема n=26/1	исчезла	7 12,3%	МСГ малого/большого объема n=32/3	исчезла	
	уменьшилась	7 12,3%		уменьшилась	
	сохранила прежние размеры	10 17,5%		сохранила прежние размеры	9 13,2%
	увеличилась	2 3,5%		увеличилась	23 33,8%
ИТОГО:		57 100,0%			68 100,0%

При факторном анализе расчета относительного риска развития МСГ у больных без ППС, не имевших ее до операции, он составляет 4,147 при ДИ 95% (2,087-8,245). Связь между фактором и событием является значимой χ^2=25,0005, при критическом значении при χ^2=6,635, при уровне значимости p<0,01 (таблица 6).

У больных, имевших МСГ до операции, ППС достоверно влияет на положительные исходы, относительный риск развития всех вариантов отрицательных исходов составляет 3,283 при ДИ 95% (1,866-5,774), χ^2=31,408, критическое значение χ^2 при уровне значимости p=0,01 составляет 11,345, связь значима при уровне p<0,01, уровень значимости p<0,001.

Таблица 6 – Сравнение и взаимосвязь положительных и отрицательных исходов визуализации медиастинальных грыж после пневмонэктомии с пластикой переднего средостения в основной и контрольной группах

	Положительный результат	χ^2	Отрицательный результат
Основная группа n=57	52 (89,9%)	p<0,01	5(10,1%)
Контрольная группа n=68	16(23,5%)	p<0,01	52(76,5%)

Примечание: χ^2=54,592 с поправкой Йейтса, p<0,001, коэффицент сопряженности Пирсона 0,561, связь относительно сильная.

На основании рентгенологической динамики визуализации медиастинальной легочной грыжи до и после пневмонэктомии убедительно доказано, что эффективность ППС основной группе составила 89,9% против 23,5% у больных без этой технологии.

Методика экстраплеврального пневмолиза с пломбировкой силиконовым имплантом. Время, затраченное на операцию ЭПСИ, было меньше (p<0,01) (67,3±5,9 мин), чем при традиционной операция ЭТП (188,3±11,9мин). Интраоперационная кровопотеря в основной подгруппе (39,4±5,3 мл) была значительно меньше (p<0,01), чем в контрольной (307,7±35,7 мл) (таблица 7).

Интраоперационных осложнений не наблюдалось ни в одной подгруппе.

Таблица 7 – Сопоставление частоты и сроков развития послеоперационных осложнений после экстраплевральной пломбировки силиконовым имплантом и после экстраплевральной торакопластики

Срок осложнения	Осложнения	Основная n=38		P	Контрольная n=18	
		Абс	%		Абс	%
Ранние осложнения	ТЭЛА	1	2,6%			
	Острая дыхательная недостаточность				1	5,6%
	Серома послеоперационной раны	1	2,6%		2	11,1%
	Всего осложнений	**2**	**5,3%**	**p>0,05**	**3**	**16,7%**
	Летальность	**1**	**2,6%**		**1**	**5,6%**
Поздние осложнения	Эмпиема в ложе пломбы со свищем	3	7,9%			
	Прогрессирование туберкулеза в легком со стороны пломбы	1	2,6%			
	Прогрессирование туберкулеза				8	44,4%
	Всего осложнений	**4**	**10,5%**	**p<0,01***	**8**	**44,4%**
ИТОГО	**Все осложнения**	**6**	**15,8%**	**p<0,001***	**11**	**61,1%**

Согласно анализу результатов хирургического лечения, процент ранних осложнений в подгруппе больных с применением ЭПСИ составил 5,3%, летальность – 2,6%, что значительно меньше, чем в группе больных после лечебной торакопластики – 16,7% и 11,1% соответственно (рисунок 10).

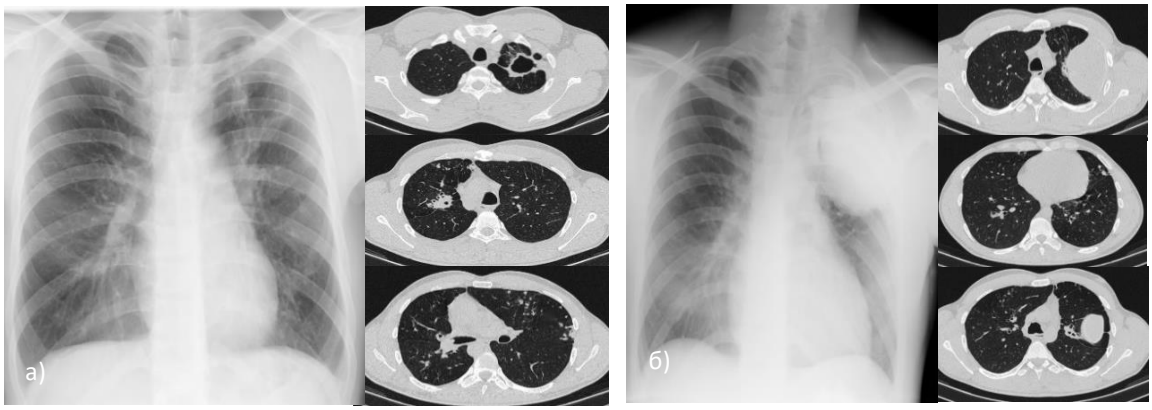

Рисунок 10 – Рентгенография и КТ ОГК больного А., 28 лет до и после экстраплеврального пневмолиза с пломбировкой силиконовым имплантом объемом 300 мл: а) слева в верхней доле крупная каверна, справа – множественные очаговые б) после операции: наблюдается полная компрессия каверны, частичное рассасывание и уплотнение очагов в обоих легких

У 28 больных операция ЭПСИ сочеталась с резекционными операциями (резекции, лобэктомии, комбинированные резекции) и пневмонэктомиями. ЭПСИ выполнялась как на первом этапе, так и на втором, с одной стороны или последовательно с двух сторон.

Этапное хирургическое лечение с применением ЭПСИ на 1 этапе было выполнено 19/28 (67,9%) больных, резекционные операции или пневмонэктомии проводились спустя 30-40 дней после ЭПСИ.

а) вариант «ЭПСИ+ резекция легкого или ЭПСИ» был выполнен 8 больным, 4 из которых планировали на втором этапе выполнить пневмонэктомию. Одному больному из-за выраженных буллезно-дистрофических и цирротических изменений обоих легких была выполнена двусторонняя последовательная ЭПСИ (рисунок 11).

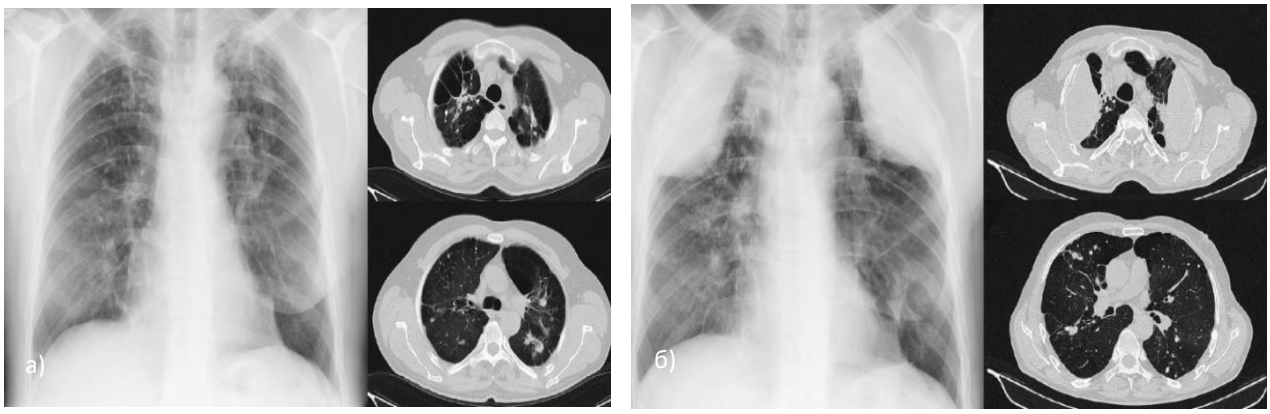

Рисунок 11 – Рентгенография и КТ ОГК больного А., 54 лет до и после этапного хирургического лечения с применением двусторонней последовательной экстраплевральной пломбировки с установкой силиконовых имплантов: а) каверны в обоих легких на фоне выраженных двусторонних буллезных и цирротических изменений; б) результат лечения: компрессия полостных образований имплантами, рассасывание и уплотнение очагов

Из оставшихся 5/7 больных операции выполнялись на стороне, противоположной ЭПСИ: 1 сегментарная резекция, 4 комбинированных резекции. У этих 4 больных на втором этапе планировалось выполнить пневмонэктомию, однако на фоне продолжения комплексного лечения развивалась положительная динамика: произошло закрытие полостей, рассасывание инфильтративных и очаговых изменений. Другим двум больным резекция выполнялась на стороне ЭПСИ: у одного из них на стороне пломбировки в нижних отделах легкого сохранялась фиброзная каверна, и резекция на стороне пломбы была выполнена спустя 1,5 месяца. Другому больному была успешно выполнена экстраплевральная резекция легкого с одномоментной установкой импланта. Данная ситуация была вынужденной, поскольку легкое было фиброзно изменено, и силиконовый имплант при всей его плотности мог не обеспечить желаемый компрессионный эффект (рисунки 12–13).

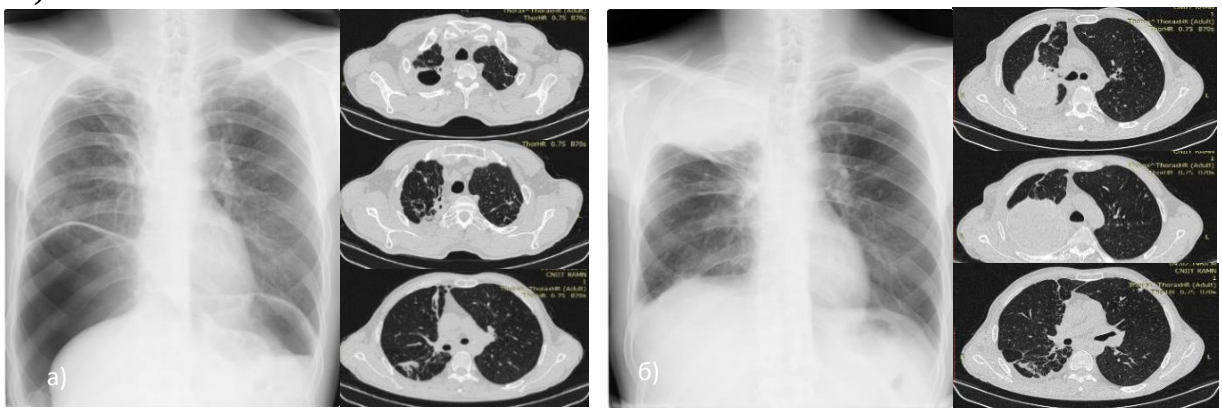

Рисунок 12 – Рентгенография и КТ ОГК больного А., 48 лет до и после этапного хирургического лечения : а) каверны в правом легком в толще фиброзных изменений; б) Результат лечения: компрессия легочной ткани с буллами, рассасывание и уплотнение очагов

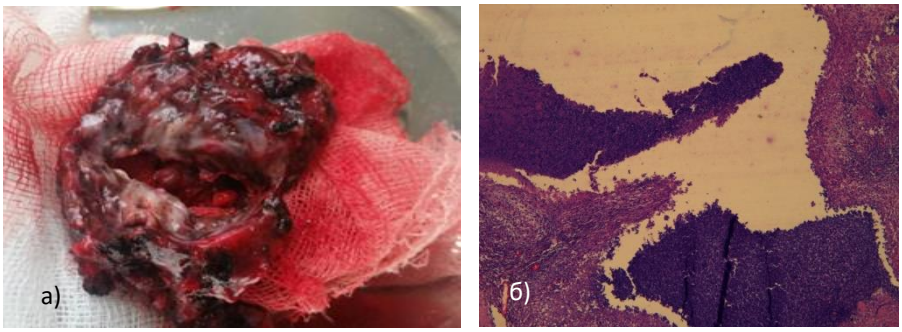

Рисунок 13 – Операционный материал больного А., 48 лет:
а) макроскопическая картина: толстостенная каверна с казеозом на фоне выраженного фиброза; б) гистологический срез: расплавление казеозного некроза с лейкоцитарной инфильтрацией в туберкулезной каверне. Окраска гематоксилином и эозином, х120

б) Вариант «резекция + ЭПСИ» выполнен троим больным: у двух это были комбинированные резекции, у одного– верхняя лобэктомия. У всех больных этой подгруппы в нижних долях имелись фиброзные каверны, у одного наблюдалось кровохарканье. Поэтому было принято решение о выполнении санационной резекционной операции на 1 этапе, а ЭПСИ – на втором этапе хирургического лечения.

в) Вариант ЭПСИ +пневмонэктомия выполнялся у самой сложной категории больных по распространенности туберкулезного процесса и по степени ограничения функциональных резервов. До госпитализации в ЦНИИТ эти больные были признанны неоперабельными. Мы считаем более щадящим вариант «ЭПСИ+ пневмонэктомия», произведен 10 больным. После компрессии каверны эффект противотуберкулезной терапии наступал быстрее, уменьшалась одышка и интоксикация. Спустя 1,5-2 месяца выполняли пневмонэктомию (рисунки 14–16).

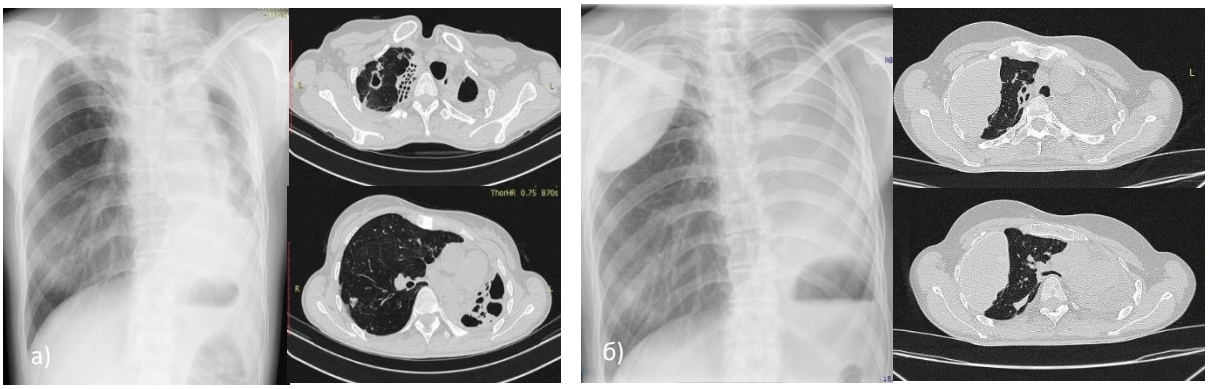

Рисунок 14 – Рентгенография и КТ ОГК больной Г., 32 лет до и после этапного хирургического лечения с экстраплевральной пломбировкой силиконовым имплантом 250 мл на первом этапе и контрлатеральной плевропневмонэктомией на втором этапе: а) каверны и цирротические изменения справа и разрушенное левое легкое; б) результат лечения: компрессия и закрытие каверн, консолидация цирроза справа, слева гемторакс гомогенно затенен

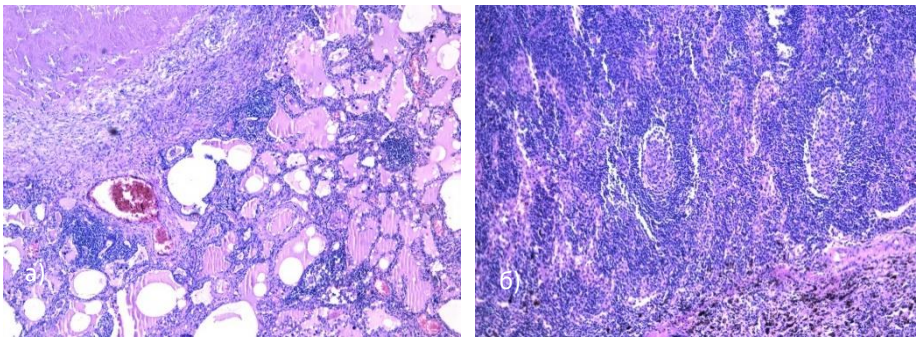

Рисунок 15 – Микроскопическая картина операционного материала больной Г. после пневмонэктомии, окраска гематоксилином и эозином: а) очаг казеозного некроза, окруженный созревающей грануляционной тканью, перифокально - инфильтрация лимфоидными элементами и формирование очагов отсева; х120; б) лимфатический узел с формированием эпителиоидноклеточных гранулем, х 240

Рисунок 16 – Внешний вид больной Г. после этапного лечения с применением экстраплевральной пломбировки силиконовым имплантом и контрлатеральной пневмонэктомии: отсутствие деформации грудной клетки

г) Вариант «пневмонэктомия + ЭПСИ» выполнен 5 больным из-за угрозы легочного кровотечения у трех их них. Еще у двоих в противоположном легком наблюдались бронхоэктазы, которые после контрлатеральной пневмонэктомии увеличились в объеме. По этой причине обоим на втором этапе была выполнена ЭПСИ, и полости были компремированы.

Таким образом, результаты представленного клинического материала по этапному лечению деструктивного туберкулеза с применением силиконовой пломбировки свидетельствуют о том, что наиболее функционально щадящим его вариантом представляется выполнение ЭПСИ на стороне наименьшего поражения (I этап), а на стороне наибольшего поражения – резекционной операции или пневмонэктомии (II этап). В этом случае больные лучше адаптируются в послеоперационном периоде и хорошо переносят операцию на противоположном легком. Кроме того, ЭПСИ создает условия для стабилизации туберкулезного процесса: у 4 больных вместо запланированной пневмонэктомии удалось выполнить резекцию легкого. Этапное лечение с

выполнением резекции или пневмонэктомии на первом этапе, а ЭПСИ на втором является более функционально сложным и должно быть обосновано из-за риска развития осложнений со стороны измененного туберкулезным процессом легкого.

ЭПСИ в хирургическом лечении деструктивного туберкулеза единственного легкого. Такое лечение было выполнено 3 больным, которым задолго до этого по поводу фиброзно-кавернозного туберкулеза была произведена пневмонэктомия. Двум больным по поводу фиброзно-кавернозного туберкулеза единственного легкого были выполнены резекции. Отмечено, что после резекций пациенты намного хуже адаптируются в послеоперационном периоде, у них дольше сохраняются признаки дыхательной недостаточности, а также наблюдалось длительное отсутствие герметизма ткани легкого, более 3х недель. Койко-день у этих больных был длительным и составил 129 и 140 дней соответственно (рисунок 17).

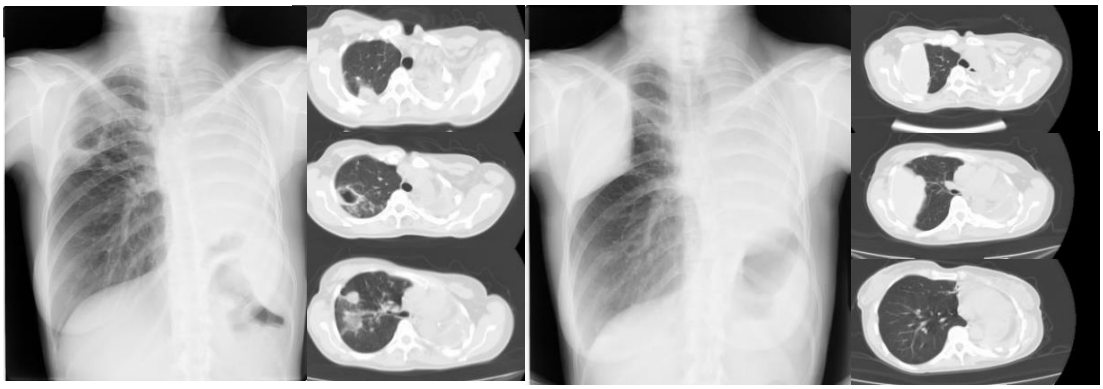

Рисунок 17 – Рентгенография и КТ ОГК больной М., 41 лет до и после этапного хирургического лечения фиброзно-кавернозного туберкулеза единственного легкого с экстраплевральной пломбировкой силиконовым имплантом 200 мл: а) каверна и инфильтрация единственного легкого; б) каверна компремирована, рассасывание инфильтративных изменений

Благодаря своей эффективности и малой травматичности операция ЭПСИ позволяет обеспечить закрытие каверны, сохранив весь объем легочной ткани. В отдаленный период после ЭПСИ показатели ФВД и газовый состав крови улучшаются.

На основании полученных результатов нами разработана тактика современного хирургического лечения распространенного деструктивного туберкулеза органов дыхания с использованием комплекса интраоперационных малотравматичных технологий, направленных на предупреждение осложнений и последствий обширных хирургических вмешательств (рисунок 18).

Рисунок 18 – Тактика современного хирургического лечения распространенного деструктивного туберкулеза органов дыхания

Данная тактика реализует стратегию одномоментного предупреждения ранних, поздних осложнений и последствий обширных хирургических вмешательств, увеличивает эффективность и расширяет показания к хирургическому лечению пациентов, ранее признанных неоперабельными.

Представленная стратегия является основой для дальнейшей разработки и усовершенствования методик современного хирургического лечения распространенного туберкулеза органов дыхания, особенно в условиях МЛУ, ШЛУ МБТ.

ВЫВОДЫ

1. Разработанная технология сочетанной обработки культи главного бронха при пневмонэктомии с использованием высокоэнергетического лазера и техники плевризации для профилактики ее несостоятельности у больных распространенным деструктивным туберкулезом легких повышает эффективность хирургического лечения на 19,1%.

2. Установлено, что технология пластики переднего средостения при пневмонэктомии по поводу распространенного деструктивного туберкулеза органов дыхания, заключающаяся в создании дупликатуры листков медиастинальной и костальной плевры препятствует дислокации единственного легкого и органов средостения, малотравматична, не увеличивает времени операции и объема интаоперационной кровопотери, повышает эффективность пневмонэктомии на 14,7%.

3. На основании оценки рентгенологической динамики состояниея медиастинальной легочной грыжи до и после пневмонэктомии доказано, что эффективность пластики переднего средостения у больных распространенным деструктивным туберкулезом легких составляет 89,9% против 23,5% у больных без применения этой интраоперационной технологии.

4. Результаты факторного анализа свидетельствуют о том, что отсутствие медиастинальной грыжи, ликвидация, уменьшение или сохранение прежних ее размеров с высокой достоверностью связаны с фактором выполнения пластики переднего средостения во время пневмонэктомии ($p<0,001$). Расчет относительного риска показал прямую статистически значимую взаимосвязь ДИ=95%, ($p<0,05\%$) между выполнением пневмонэктомии без пластики переднего средостения и появлением или увеличением объема медиастинальной грыжи.

5. Операция экстраплевральной пломбировки силиконовым имплантом, применяемая в качестве альтернативы торакопластике по поводу распространенного деструктивного туберкулеза легких, создает надежную компрессию полостных образований, препятствует перерастяжению легочной ткани, способствует стабилизации процесса и абацилированию больных, предотвращает прогрессирование туберкулеза и развитие дыхательной недостаточности, не деформирует грудную клетку, повышает эффективность хирургического лечения в 2,5 раза (81,6%) по сравнению с традиционной торакопластикой (33,3%).

6. Применение экстраплевральной пломбировки силиконовым имплантом возможно в качестве этапа хирургического лечения в сочетании с резекционными

операциями различного объема как со стороны резекции, так и с противоположной стороны у больных распространенным деструктивным туберкулезом органов дыхания. Применение импланта на стороне наименьшего поражения и пневмонэктомии на стороне наибольшего позволяет расширить границы операбельности больных, которые из-за обширного туберкулезного процесса ранее были признаны неоперабельными.

7. Показано, что малотравматичная операция экстраплевральной пломбировки силиконовым имплантом эффективна у больных фиброзно-кавернозным туберкулезом единственного легкого, т.к. позволяет добиться компрессии каверн, рассасывания очаговых и инфильтративных изменений в единственном легком и уменьшения бактериовыделения.

9. Разработана и научно обоснована тактика хирургического лечения больных распространенным деструктивным туберкулезом органов дыхания с применением комплекса интраоперационных инновационных технологий расширяет показания к хирургическому лечению и достоверно повышает его эффективность.

ПРАКТИЧЕСКИЕ РЕКОМЕНДАЦИИ

1. Больным распространенным деструктивным туберкулезом легких при выполнении пневмон- и плевропневмонэктомии показано одномоментное применение интраоперационных технологий, включащее сочетанную обработку культи главного бронха высокоэнергетическим лазером с подшиванием плевры к культе без оставления перикультевой полости с целью предупреждения первичной и вторичной несостоятельности и пластику переднего средостения для профилактики и/или лечения медиастинальной легочной грыжи.

2. Больным распространенным деструктивным туберкулезом легких с показаниями к экстраплевральной торакопластике следует применять малотравматичную операцию – экстраплевральную пломбировку силиконовым имплантом, которая обеспечивает максимальный коллабирующий эффект, не нарушает каркасность грудной клетки, не вызывает респираторных и гемодинамических нарушений, сохраняет функцию плечевого пояса и позволяет пациенту избежать косметического дефекта, неизбежного при торакопластике.

3. При двусторонних обширных деструктивных туберкулезных процессах больному на первом этапе необходимо выполнять экстраплевральную пломбировку силиконовым имплантом на стороне наименьшего поражения, на втором этапе спустя 2-3 месяца контрлатерально показано выполнение пневмонэктомии или резекции большого объема.

4. При двустороннем деструктивном туберкулезе на фоне выраженных буллезно-дистрофических и цирротических изменений легких показана операция двусторонняя последовательная экстраплевральная пломбировка силиконовым имплантом.

5. При жизнеугрожающих осложнениях со стороны предполагаемой обширной резекции или пневмонэктомии по поводу двустороннего деструктивного туберкулеза легких на первом этапе следует выполнять резекционную операцию или пневмонэктомию на стороне осложненного процесса.

6. При фиброзно-кавернозном туберкулезе единственного легкого после ранее выполненной пневмонэктомии экстраплевральная пломбировка силиконовым импантом позволяет добиться быстрой компрессии полостных образований, абациллирования и рассасывания инфильтрации и может быть предложена в качестве альтернативы резекции единственного легкого.

Список работ, опубликованных по теме диссертации

1. Красникова, Е.В. Случай клинического излечения больного двусторонним деструктивным туберкулезом легких с лекарственной устойчивостью возбудителя с помощью сочетания эффектов установки эндобронхиального клапана, экстраплевральной пломбировки и местного лечения / Е.В. Красникова, О.В. Ловачева, Т.В Агкацев // Туберкулез и болезни легких. – 2011. – № 11. – С. 54-57.

2. Багиров, М.А. Комплексное хирургическое лечение фиброзно-кавернозного мультирезистентного туберкулеза с применением эндобронхиального клапана и экстраплевральной пломбировки силиконовой пломбой / М.А. Багиров, Е.В. Красникова, О.В. Ловачева, М.М. Кессель // II Международный конгресс «Актуальные направления современной кардио-торакальной хирургии». Сборник тезисов. – Санкт-Петербург, 2012. – С.151

3. Багиров, М.А. Этапное хирургическое лечение бронхоплевральных осложнений распространенного туберкулеза легких с применением трансстернальной окклюзии бронха / М.А. Багиров, Т.С Набокова., Е.В. Красникова, В.К. Алиев // Материалы I международной заочной научно-практической конференции «Туберкулез – глобальная катастрофа человечества: эпидемиологические, клинико-диагностические, медико-социальные и организационно-правовые аспекты противотуберкулезной помощи в странах СНГ». – Ростов-на-Дону, 2014. – С. 81-87.

4. Багиров, М.А. Этапное хирургическое лечение распространенного туберкулеза легких с применением экстраплевральной пломбировки силиконовой пломбой на стороне наименьшего поражения / М.А. Багиров, Т.С. Набокова, Е.В. Красникова, В.К. Алиев // Материалы I международной заочной научно-практической конференции «Туберкулез – глобальная катастрофа человечества: эпидемиологические, клинико-диагностические, медико-социальные и организационно-правовые аспекты противотуберкулезной помощи в странах СНГ». – Ростов-на-Дону, 2014. – С. 88-94.

5. Багиров, М.А. Применение силиконовой пломбы в лечении фиброзно-кавернозного туберкулеза легких с ШЛУ МБТ / М.А. Багиров, Е.В. Красникова, А.С. Ибриев, В.К. Алиев // Материалы XXII Российского национального конгресса «Человек и лекарство». – Москва, 2015. – С. 123-124

6. Багиров, М.А. Возможности применения экстраплевральной пломбировки силиконовой пломбой при этапном хирургическом лечении распространенного туберкулеза легких / М.А. Багиров, Е.В Красникова, В.К. Алиев, А.С. Ибриев // Туберкулез и болезни легких. – 2015. – № 6. – С 19.

7. Багиров, М.А. Эффективность этапного хирургического лечения больных деструктивным туберкулезом легких с МЛУ и ШЛУ возбудителя / М.А. Багиров, А.С. Ибриев, Т.К. Токаев, Е.В. Красникова // Материалы седьмой

научно-практической конференции Республики Дагестан, посвященной 90-летию противотуберкулезной службы РД и 40-летию кафедры фтизиатрии ДГМА. – Махачкала, 2015. – С. 129-130.

8. Багиров, М.А. Применение внутривенного лазерного облучения крови арсенидом галлия в предоперационной подготовке больных деструктивным туберкулезом легких / М.А. Багиров, А.С. Алиев, С.С. Садовникова, Е.В. Красникова // Материалы седьмой научно-практической конференции Республики Дагестан, посвященной 90-летию противотуберкулезной службы РД и 40-летию кафедры фтизиатрии ДГМА. – Махачкала, 2015. – С. 131-132.

9. Багиров, М.А. Применение вибрационной визуализации для оценки функциональных нарушений легких в предоперационном периоде у больных распространенным деструктивным туберкулезом легких / М.А. Багиров, А.С. Ибриев, В.К. Алиев, Е.В. Красникова // Материалы седьмой научно-практической конференции Республики Дагестан, посвященной 90-летию противотуберкулезной службы РД и 40-летию кафедры фтизиатрии ДГМА. – Махачкала, 2015. – С. 133.

10. Багиров, М.А. Применение методик коллапсохирургии в лечении распространенного лекарственно устойчивого туберкулеза легких / М.А. Багиров, Е.В. Красникова, А.С. Ибриев, В.К. Алиев // Материалы седьмой научно-практической конференции Республики Дагестан, посвященной 90-летию противотуберкулезной службы РД и 40-летию кафедры фтизиатрии ДГМА. – Махачкала, 2015. – С. 134.

11. Багиров, М.А. Современные подходы к хирургическому лечению туберкулеза легких / М.А. Багиров, С.С. Садовникова, Е.В. Красникова, А.С. Ибриев, Т.К. Токаев, В.К. Алиев // Всероссийская научно-практическая конференция «Фундаментальные и прикладные исследования туберкулезной инфекции: проблемы и пути решения». Туберкулез в XXI веке: Проблемы и пути решения. Труды ФГБНУ «ЦНИИТ». – Москва, 2015. – С. 151-165.

12. Багиров, М.А. Применение экстраплевральной пломбировки силиконовой пломбой в этапном хирургическом лечении распространенного туберкулеза легких / М.А. Багиров, Е.В. Красникова, Р.З. Альбеков, А.С. Ибриев, Д.Н. Проходцов // Актуальные проблемы туберкулеза. Материалы V межрегиональной научно-практической конференции с международным участием. – Тверь, 2016. – С. 34-36.

13. Ибриев, А.С. Применение вибрационной визуализации в оценке функциональных нарушений легких на этапах хирургического лечения больных распространенным деструктивным туберкулезом легких / А.С. Ибриев, С.С. Садовникова, Е.В. Красникова, В.К. Алиев // XXIII Российский национальный конгресс «Человек и лекарство». Сборник материалов конгресса. тезисы докладов. – Москва, 2016. – С. 40.

14. Багиров, М.А. Современные особенности хирургического лечения больных распространенным и осложненным туберкулезом легких с множественной лекарственной устойчивостью возбудителя / М.А. Багиров, Е.В. Красникова, С.С. Садовникова, Р.З. Альбеков, Д.Н. Проходцов // Материалы IX

Евро-Азиатского конгресса респираторного общества.VII конгресс пульмонологов Центральной Азии. – Ташкент, 2016. – С. 174-175.

15. Багиров, М.А. Перспективы коллапсохирургии в комплексном лечении распространенного туберкулеза легких с множественной лекарственной устойчивостью / М.А. Багиров, Е.В. Красникова, С.С. Садовникова, В.К. Алиев // MEDICUS. – 2016. – № 5(11). – С. 62-71.

16. Багиров, М. Этапная плевропневмонэктомия у больного с прогрессирующим осложненным фиброзно-кавернозным туберкулезом легкого / М. Багиров, К. Токаев., Т.Токаев С.Садовникова, Е. Красникова, А. Ибриев, В. Алиев // Врач. – 2016. – № 2. – С. 23-27.

17. Bagirov, M. Influence of intravenous laser blood irradiation on preoperative care of pulmonary TB patients / M. Bagirov, V. Aliev, T. Tokaev, S. Sadovnikova, E. Krasnikova // European Respiratory Journal. – 2016. – Vol. 48. – P. PA2517.

18. Bagirov, M. Effectiveness of lung surgery in MDR TB patients with diabetes mellitus / M. Bagirov, T. Tokaev, V. Aliev, K. Tokaev, E. Krasnikova, O. Komissarova // European Respiratory Journal. – 2016. – Vol. 48. – P. PA2518.

19. Bagirov, M. Extrapleural plombage with silicone filling in stage-by-stage surgical treatment for disseminated pulmonary TB / M. Bagirov, E. Krasnikova, S. Sadovnikova, D. Prokhodtsov, A. Ibriev, V. Aliev // European Respiratory Journal. – 2016. – Vol. 48. – P. PA2516.

20. Багиров, М.А. Хирургический отдел центрального института туберкулеза:от первых операций при туберкулезе легких до современных инновационных технологий / М.А. Багиров, С.С. Садовникова, Е.В. Красникова, Г.Б. Бондарев, Д.Н. Проходцов, В.К. Алиев, Р.З. Альбеков // 95 лет Центральному НИИ туберкулеза. Научные труды и очерки института. – М.: ООО Галлея-Принт, 2016. – С. 58-78.

21. Багиров, М.А. Хирургическое лечение распространенного деструктивного туберкулеза легких с применением высокоэнергетического лазера ЛСП-30 / М.А. Багиров, Р.А. Пенаги, Е.В. Красникова, Р.З. Альбеков, А.В. Папков, Д.Н. Проходцов // 95 лет Центральному НИИ туберкулеза. Научные труды и очерки института. – М.: ООО Галлея-Принт, 2016. – С. 78-82.

22. Багиров, М.А. Современные направления коллапсохирургии в комплексном лечении распространенного туберкулеза с множественной лекарственной устойчивостью / М.А. Багиров, Е.В. Красникова, С.С. Садовникова, В.К. Алиев, А.Э. Эргешова, Д.Н. Проходцов // 95 лет Центральному НИИ туберкулеза. Научные труды и очерки института. – М.: ООО Галлея-Принт, 2016. – С. 82-97.

23. Патент на изобретение РФ № 2614525 от 30 ноября 2015 г. Способ профилактики постпневмонэктомического синдрома / М.А. Багиров, А.С. Ибриев, Е.В. Красникова, К.В. Токаев, Т.К. Токаев, А.Э. Эргешов, С.С. Садовникова; опубл. 30.11.2015.

24. Патент на изобретение РФ № 2612601 от 12 ноября 2015 г. Способ экстраплеврального пневмолиза при лечении распространенного фиброзно-

кавернозного туберкулеза легких / М.А. Багиров, А.Э. Эргешов, А.С. Ибриев, С.С. Садовникова, Е.В. Красникова, Т.С. Набокова; опубл. 12.11.2015.

25. Багиров, М.А. Хирургическое лечение туберкулеза органов дыхания / М.А. Багиров, С.С. Садовникова, Е.В. Красникова // Туберкулез органов дыхания: руководство для врачей / Центр. науч.-исслед. ин-т туберкулеза; [Андреевская С. Н. и др.]; под ред. А. Э. Эргешова. – М.: Галлея-Принт, 2017. – 523 с.

26. Багиров, М.А. Экстраплевральная пломбировка силиконом при этапном хирургическом лечении распространенного деструктивного туберкулеза легких / М.А. Багиров, Е.В. Красникова, Л.Н. Лепеха, С.С. Садовникова // Тезисы Всероссийской научно-практической конференции фтизиатов с международным участием «Междисциплинарный подход в решении проблемы туберкулеза». – М.: ООО «НЬЮ ТЕРРА», 2017. – С. 7-8.

27. Багиров, М.А. Пластика переднего средостения во время пневмонэктомии как профилактика и лечение медиастинальных грыж у больных фиброзно- кавернозным туберкулезом легких / М.А. Багиров, Е.В. Красникова, А.Э. Эргешова, О.В. Ловачева, Н.Л. Карпина, Р.А. Пенаги // Туберкулез и болезни легких. – 2017. – № 11. – С. 26-30.

28. Ловачева, О.В. Применение эндобронхиальных клапанов и экстраплевральной пломбировки для лечения двусторонних гигантских каверн у больной туберкулезом легких с множественной лекарственной устойчивостью возбудителя / О.В. Ловачева, М.А. Багиров, Т.Р. Багдасарян, Е.В. Красникова, Е.А. Шергина, И.Ю. Грицай // Туберкулез и болезни легких. – 2017. – № 9. – С. 60-66.

29. Багиров, М.А. Показания к хирургическому лечению туберкулем в современных условиях / М.А. Багиров, Л.Н. Лепеха, С.С. Садовникова, М.В. Ерохина, Н.Л.Карпина, Е.В. Красникова // Туберкулез и социально значимые заболевания. – 2018. – № 2. – С. 43-49.

30. Красникова, Е. Интраоперационные инновационные технологии и внутривенное лазерное облучение крови в комплексном лечении при двустороннем деструктивном лекарственно-устойчивом туберкулезе легких / Е. Красникова*, В. Алиев*, Л. Лепеха, С. Садовникова, С. Карпов, Д. Проходцов, М. Багиров // Врач. – 2018. – № 11. – С. 43-48.

31. Алиев, В.К. Применение внутривенного лазерного облучения крови в предоперационной подготовке больных фиброзно-кавернозным туберкулезом с широкой и множественной лекарственной устойчивостью / В.К. Алиев, М.А. Багиров, С.С. Садовникова, Е.В. Красникова, А.С. Ибриев // Сборник трудов Российской научно-практической конференции молодых ученых с международным участием, посвященной Всемирному дню борьбы с туберкулезом: «Современные инновационные технологии в эпидемиологии, диагностике и лечении туберкулеза взрослых и детей». – Москва, 2018. – С. 50-51.

32. Попова, Л.А. Изменения функции легких при экстраплевральном пневмолизе силиконовым имплантом (ЭПСИ) / Л.А. Попова, Е.В. Красникова, М.А. Багиров, М.И. Чушкин // Материалы XXII Всероссийского национального конгресса лучевых диагностов и терапевтов «Радиология-2018». – Москва, 2018. – 214 с.

33. Багиров, М.А. Необходимость хирургического этапа в комплексном лечении больных туберкулемами легких в современных условиях / М.А. Багиров, С.С. Садовникова, Л.Н. Лепеха, С.М. Калугина, Е.В. Красникова // Актуальные вопросы военной фтизиатрии: сборник научных трудов. Выпуск IX. – Пушкино, МО, 2018. – С. 28-34.

34. Алиев, В.К. Способ лечения постпневмонэктомического синдрома: заявка в ФИПС / В.К. Алиев, М.А. Багиров, Е.В. Красникова, С.С. Садовникова, Р.В. Тарасов, А.Э. Эргешова, А.Э. Эргешов; входящий № 058453, регистрационный № 2018135485 от 09.10.2018.

35. Багиров, М.А. Необходимость хирургического лечения туберкулем легких в современных условиях / М.А. Багиров, Л.Н. Лепеха, Е.В. Красникова, С.С. Садовникова, М.В. Ерохина, Р.В. Тарасов // Материалы I Евро-Азиатского конгресса IPCRG «Инновации и новые технологии в респираторной медицине»: сборник тезисов. – Бишкек, Кыргызская Республика, 2018. – С. 47.

36. Багиров, М.А. Изучение динамики функциональных показателей у больных после экстраплевральной пломбировки силиконовым имплантом по поводу распространенного туберкулеза легких / М.А. Багиров, Л.Н. Лепеха, Е.В. Красникова, С.С., Садовникова М.В Ерохина., Р.В Тарасов. // Материалы I Евро-Азиатского конгресса IPCRG «Инновации и новые технологии в респираторной медицине»: сборник тезисов. – Бишкек, Кыргызская Республика, 2018. – С. 46.

37. Bagirov, M. Intravenous laser blood irradiation in preoperative preparation for patients with XDR tuberculosis / M. Bagirov, V. Aliev, S. Sadovnikova, E. Krasnikova, D. Prokhodtsov // European Respiratory Journal. – 2018. – Vol. 52. – Issue 62. – P. PA1738.

38. Алиев, В.К. Применение внутривенного лазерного облучения крови в предоперационной подготовке больных фиброзно-кавернозным туберкулезом легких с широкой и множественной лекарственной устойчивостью возбудителя / В.К. Алиев, С.С. Садовникова, Е.В. Красникова, Л.Н. Лепеха, М.А. Багиров // VII конгресс Национальной ассоциации фтизиатров с международным участием (15–17 ноября 2018 г., Санкт-Петербург): тезисы докладов / Под ред. д-ра мед. наук, проф. П.К. Яблонского (президент конгресса). – СПб., 2018. – 228 с. – С. 16-18.

39. Красникова, Е.В. Перспективы этапного хирургического лечения двустороннего деструктивного туберкулеза с применением экстраплевральной пломбировки силиконовым имплантом / Е.В. Красникова, М.А. Багиров, Л.А. Попова, В.К. Алиев, Р.В. Тарасов, Д.Н. Проходцов // VII конгресс Национальной ассоциации фтизиатров с международным участием (15–17 ноября 2018 г., Санкт-Петербург): тезисы докладов / Под ред. д-ра мед. наук, проф. П.К. Яблонского (президент конгресса). – СПб., 2018. – 228 с. – С. 95-98.

40. Сигаев, А.Т. Оценка состояния микроциркуляции легких у больных с туберкулемами в до и послеоепрационном периоде / А.Т. Сигаев, Р.Б. Амансахедов, Р.М. Кажо, Е.В. Красникова, Ю.С. Березовский, А.Э. Эргешов // Вестник ЦНИИТ. – 2019. – № 1(6). – С. 68-76.

41. Пенаги, С.Н. Влияние человеческого иммуноглобулина на течение раннего послеоперационного периода после пневмонэктомии и частоту осложнений у больных прогрессирующим деструктивным туберкулезом легких с

множественной лекарственной устойчивостью возбудителя / С.Н. Пенаги, М.А. Багиров, Г.Н. Можокина, Е.В. Красникова, Р.Н. Пенаги [и др.] // Вестник дагестанской государственной медицинской академии. – 2019. – № 1(30). – С. 16-23.

42. Красникова, Е.В. Эффективность экстраплевральной пломбировки силиконовым имплантом у больных деструктивным туберкулезом легких с МЛУ/ШЛУ возбудителя и ее влияние на функциональное состояние легких и газовый состав крови / Е.В. Красникова, М.А. Багиров, О.В. Ловачева, Л.А. Попова, С.С. Садовникова, Н.Л. Карпина // Туберкулез и болезни легких. – 2019. – № 3. – С. 16-25.

43. Багиров, М.А. Новые возможности комплексного лечения распространенного туберкулеза легких с множественной лекарственной устойчивостью возбудителя / М.А. Багиров, Е.В. Красникова, В.К. Алиев, А.С. Ибриев, С.С. Карпов // Актуальные вопросы военной фтизиатрии: сборник научных трудов. Выпуск IX. – Пушкино, МО, 2019. – С. 23-36.

44. Красникова, Е. Применение полимерного сетчатого имплантата при медиастинальной легочной грыже / Е. Красникова, В. Алиев, Р. Тарасов, С. Карпов, С. Садовникова, М. Багиров // Врач. – 2019. – № 5. – С. 73-76.

Список сокращений

ГБ – главный бронх
ЖЕЛ – жизненная емкость легких
ИВЛ – искусственная вентиляция легких
КББ/ (ЭК) – клапанный бронхоблокатор / (эндобронхиальный клапан)
КУМ – кислотоустойчивые микобактерии
КТ ОГК – компьютерная томография органов грудной клетки
МБТ – микобактерия туберкулеза
МЛУ – множественная лекарственная устойчивость
МСГ – медиастинальная грыжа
ППС – пластика переднего средостения
ПТД – противотуберкулезный диспансер
ПЦР – полимеразная цепная реакция
ПЭ – пневмонэктомия
РФ –Российская Федерация
ФВД – функция внешнего дыхания
ФКТ – фиброзно-кавернозный туберкулез
ШЛУ – широкая лекарственная устойчивость
ЭПСИ – экстраплевральный пневмолиз силиконовым имплантом
ЭТП – экстраплевральная торакопластика

Заказ № Объем п.л. Тираж 100 экз.
Выходные данные типографии