На правах рукописи

Алиев Вилаят Камалович

Предоперационная подготовка больных фиброзно-кавернозным туберкулезом легких с множественной и широкой лекарственной устойчивостью возбудителя с применением внутривенного лазерного облучения крови

14.01.17 – Хирургия

АВТОРЕФЕРАТ

диссертации на соискание ученой степени

кандидата медицинских наук

Москва – 2020

Работа выполнена в Федеральном государственном бюджетном научном учреждении «Центральный научно-исследовательский институт туберкулеза».

Научный руководитель:
Доктор медицинских наук **Багиров Мамад-Багир Адил оглы**

Научный консультант:
Доктор биологических наук, профессор **Лепеха Лариса Николаевна**

Официальные оппоненты:

Асеев Александр Владимирович, доктор медицинских наук, доцент, ФГБОУ ВО «Тверской государственный медицинский университет» Минздрава России, заведующий кафедрой фтизиатрии.

Мартель Иван Иванович, доктор медицинских наук, ФГАОУ ВО Первый Московский государственный медицинский университет им. И.М. Сеченова МЗ РФ (Сеченовский Университет), кафедра фтизиопульмонологии и торакальной хирургии им. М.И. Перельмана, профессор кафедры.

Ведущая организация:

Федеральное государственное бюджетное учреждение «Новосибирский научно-исследовательский институт туберкулеза» Министерства здравоохранения Российской Федерации.

Защита состоится «24» марта 2020 года в 13:00 часов на заседании диссертационного совета Д 001.052.01 при Федеральном государственном бюджетном научном учреждении «Центральный научно-исследовательский институт туберкулеза», по адресу: 107564, г. Москва, Яузская аллея, дом 2.

С диссертацией можно ознакомиться в библиотеке и на сайте ФГБНУ «Центральный научно-исследовательский институт туберкулеза» (107564, г. Москва, Яузская аллея, дом 2, www.critub.ru).

Автореферат разослан «___» _____2020 года.

Ученый секретарь
Диссертационного совета, д.м.н.
Юхименко Наталья Валентиновна

ВВЕДЕНИЕ

Актуальность темы исследования

В Российской Федерации за последние годы отмечается стойкая положительная динамика в снижении основных показателей по туберкулезу. Вместе с тем в структуре заболевания отмечается рост доли больных, у которых выявляют МЛУ и ШЛУ МБТ. Это способствует широкому распространению деструктивных форм туберкулеза, доля которого в РФ продолжает расти (Васильева И. А., Migliori G. B).

Для ФКТ легкого характерно наличие многослойной фиброзной капсулы, препятствующей проникновению лекарственных средств в бессосудистый очаг поражения, элиминации казеоза и заживлению дефекта легочной ткани (Ариэль, Б. М., Байбеков, И. М., Елипашев А. А., Ерохин В. В., Корецкая Н. М., Лепеха Л. Н.). В связи с этим лечение ФКТ в подавляющем большинстве случаев невозможно без комплексного подхода с применением не только терапевтических, но и хирургических методов (Гарифуллин З. Р., Цыбикова Э. Б., Das. S., Harris R. C., Marrone M. T). Хирургическое лечение позволяет ликвидировать очаг инфекции, добиться более быстрого абациллирования и предотвратить дальнейшее распространение туберкулезного воспаления на неповрежденную паренхиму легкого (Цыбикова Э. Б., Takeda S.).

Правильное определение показаний, подбор вида хирургического вмешательства, адекватная предоперационная подготовка способствуют успешному лечению больных ФКТ с МЛУ и ШЛУ. Высокая эффективность хирургического лечения этой группы больных возможна только при условии выполнения операции в фазе относительной или полной стабилизации туберкулезного процесса. Для достижения этой цели предоперационная подготовка должна включать в себя не только противотуберкулезную, но и патогенетическую терапию, направленную на нормализацию гомеостаза и ускорение репаративных процессов в легком. Одним из широко применяемых методов патогенетической терапии является метод лазеротерапии (Багиров М. А., Бондарев Г. Б., Винокурова М. К., Добкин В. Г., Дмитриченко А. И., Русакова Л.И., Файзуллин Д. Р.).

Установлено, что низкоинтенсивное лазерное излучение приводит к стимуляции процессов заживления, уменьшению интоксикации, повышению иммунологической реактивности организма, улучшению реологических показателей крови. Полупроводниковые лазеры характеризуют высокий коэффициент полезного действия, экономичность, малая инерционность, простое устройство и возможность плавной перестройки длины волны в широком диапазоне вследствие зависимости оптических свойств.

Вместе с тем, анализ, имеющейся по этому вопросу литературы, показал, что воздействие ВЛОК на туберкулезный процесс у таких больных с оценкой особенностей процессов заживления и результатов хирургического лечения до настоящего времени не проводилось, что обусловило актуальность настоящего исследования.

Степень разработанности темы исследования

К настоящему моменту исследователями уделялось большое внимание использованию НИЛИ в патогенетической терапии различных заболеваний, в том числе и туберкулеза. В подавляющем большинстве работ использовались такие методы облучения как непосредственное облучение очага поражения, чрезкожное облучение органа, облучение рефлексогенных зон и эндобронхиальное облучение. Применение ВЛОК при лечении туберкулеза в выполненных ранее научно-исследовательских работах связаны с использованием в качестве источника лазерного излучения гелий-неонового, ультрафиолетового, азотного и др. генераторов, отличающихся свойствами лазерного излучения и, соответственно, эффективностью биологического воздействия на организм от полупроводникового арсенид-галлиевого лазера.

В работах по изучению эффективности ВЛОК при лечении туберкулеза в исследования включались больные различными формами туберкулеза. В этих работах отсутствует системный подход к изучению предоперационной подготовки больных ФКТ легких с применением ВЛОК и эффективности хирургического

лечения, характеристика морфологических особенностей ФКТ с МЛУ и ШЛУ МБТ, оценка процессов заживления в легком после применения ВЛОК.

Таким образом, в настоящее время имеется необходимость научно-обоснованного исследования эффективности предоперационной подготовки больных ФКТ с МЛУ и ШЛУ МБТ с применением ВЛОК полупроводниковым арсенид-галлиевым лазером.

Цель исследования

Повышение эффективности хирургического лечения больных ФКТ легких с МЛУ и ШЛУ возбудителя за счет использования в комплексной предоперационной подготовке курса внутривенного облучения крови арсенид галлиевым лазером.

Задачи исследования

1. Изучить влияние арсенид-галлиевого лазера на клинико-рентгенологическую динамику туберкулезного процесса в предоперационной подготовке больных ФКТ легких с МЛУ и ШЛУ возбудителя.

2. Оценить динамику регионарного кровотока легких после курса ВЛОК арсенид-галлиевым лазером у больных ФКТ с МЛУ и ШЛУ возбудителя.

3. Оценить динамику бактериовыделения у больных ФКТ легких с МЛУ и ШЛУ МБТ после курса ВЛОК.

4. Изучить морфологические особенности процессов прогрессирования и заживления ФКТ легких на операционном материале больных, получивших ВЛОК арсенид-галлиевым лазером.

5. Оценить эффективность хирургического лечения после комплексной предоперационной подготовки с применением ВЛОК арсенид-галлиевым лазером у больных ФКТ легких с МЛУ и ШЛУ возбудителя.

Научная новизна диссертационной работы

Впервые исследовано воздействие курсов ВЛОК арсенид-галлиевым лазером с длиной волны 630 нм на клинико-лабораторные показатели активности

туберкулезного воспалительного процесса у больных ФКТ с множественной и широкой лекарственной устойчивостью МБТ.

Впервые доказано воздействие ВЛОК арсенид-галлиевым лазером на процессы восстановления регионарного кровотока в перикавитарной зоне у больных ФКТ с множественной и широкой лекарственной устойчивостью МБТ методом однофотонной эмиссионной компьютерной томографии легких.

Впервые доказано влияние курса ВЛОК арсенид-галлиевым лазером в предоперационной подготовке больных ФКТ с множественной и широкой лекарственной устойчивостью МБТ на рассасывание перикавитарной инфильтрации, уменьшение и закрытие каверн, прекращение бактериовыделения.

Впервые установлены морфологические особенности процессов заживления туберкулезного процесса в легких после курсов ВЛОК арсенид-галлиевым лазером у больных ФКТ с множественной и широкой лекарственной устойчивостью МБТ.

Впервые доказано уменьшение осложнений в раннем послеоперационном периоде и остаточных туберкулезных изменений в легких у больных ФКТ с множественной и широкой лекарственной устойчивостью МБТ после курсов ВЛОК арсенид-галлиевым лазером.

Теоретическая и практическая значимость работы

Установлено, что применение ВЛОК арсенид-галлиевым лазером в предоперационной подготовке больных ФКТ легких с МЛУ и ШЛУ МБТ положительно влияет на результаты хирургического лечения, позволяет предотвратить развитие осложнений в раннем и позднем послеоперационном периоде. Показаны морфологические особенности инициации механизмов регенерации в легочной ткани за счет применения ВЛОК арсенид-галлиевым лазером в предоперационной подготовке.

Методология и методы диссертационного исследования

Предмет исследования – проблема совершенствования предоперационной подготовки больных ФКТ легких с МЛУ и ШЛУ МБТ за счет применения ВЛОК арсенид-галлиевым лазером.

Объект исследования – больные ФКТ легких с МЛУ и ШЛУ МБТ. Обследованы 160 больных, подобранных сплошным методом, которые были разделены на две группы. Первую, основную группу, составили 78 больных, подобранных проспективно, получившие при проведении предоперационной подготовки курс ВЛОК арсенид-галлиевым лазером. Вторую, группу сравнения, составили 82 больных, подобранных ретроспективно, предоперационная подготовка которых проводилась без ВЛОК.

Для решения поставленных в работе задач проводилось исследование лабораторных показателей (клинический, биохимический анализ крови, коагулограмма), рентгенологическое обследование (рентгенография и КТ ОГК), оценка регионарного кровотока (сцинтиграфия), микробиологическое исследование диагностического материала, морфологическое исследование операционного материала.

Эффективность предоперационной подготовки оценивалась по: купированию респираторных жалоб, клинических и лабораторных симптомов интоксикации, рассасыванию инфильтрации в перикавитарной зоне, уменьшению размеров и закрытию каверн, восстановлению кровотока в перикавитарной зоне, прекращению бактериовыделения в мокроте и процессам заживления в операционном материале.

Эффективность хирургического лечения оценивалась по течению послеоперационного периода, наличию ранних и поздних осложнений.

Статистическая обработка результатов проводилась с помощью пакета программ Excel, IBM SPSS Statistics и непараметрических критериев. Вычислялись следующие статистические показатели: среднее значение, среднее квадратичное отклонение, стандартная ошибка. Для определения статистической значимости различий средних величин использовали t-критерий Стьюдента и U-критерий

Манна-Уитни. Достоверность различий качественных признаков внутри групп рассчитывали, используя критерий Мак-Нимара. Для расчета достоверности различий между группами использовался критерий χ2 Пирсона, в случае сравнения малых выборок – с поправками Йетиса и Фишера. При оценке различий между показателями использовалась достоверность не менее 95% ($p<0,05$).

Положения, выносимые на защиту:

1. Применение курса ВЛОК арсенид-галлиевым лазером в комплексной предоперационной подготовке больных ФКТ легких с множественной и широкой лекарственной устойчивостью МБТ приводит к уменьшению респираторных жалоб и клинико-лабораторных показателей интоксикации, купированию нарушений плазменного звена системы гемостаза.

2. Предоперационная подготовка больных ФКТ легких с множественной и широкой лекарственной устойчивостью МБТ с использованием курсов ВЛОК способствует восстановлению регионарного кровотока, рассасыванию перикавитарной инфильтрации, уменьшению размеров каверн, закрытию полостей распада.

3. В результате использования курсов ВЛОК в предоперационной подготовке больных ФКТ легких с множественной и широкой лекарственной устойчивостью МБТ происходит сокращение случаев бактериовыделения на 21,5% до и 12,3% после хирургического лечения.

4. Проведение курса ВЛОК у больных ФКТ легких с множественной и широкой лекарственной устойчивостью МБТ приводит к выраженной активации лимфоидных и макрофагальных клеточных элементов, инволюции или инкапсуляции мелких и более крупных очагов некроза, гиалинизации и фиброзированию лимфогематогенных и бронхогенных диссеминаций. О стимуляции репаративных процессов свидетельствует регенерация альвеолярного эпителия в перикавитарной зоне.

5. Применение курсов ВЛОК арсенид-галлиевым лазером в комплексной предоперационной подготовке больных ФКТ легких с множественной и широкой

лекарственной устойчивостью МБТ позволяет повысить эффективность хирургического лечения на 10,1% за счет сокращения числа осложнений раннего послеоперационного периода, уменьшения частоты развития остаточных туберкулезных изменений в легких.

Степень достоверности и апробация результатов

Достоверность полученных результатов подтверждается объемом исследования 160 больных ФКТ легких с множественной и широкой устойчивостью МБТ, подобранных сплошным методом и выполненного с использованием современных подходов к требованиям диагностики и статистического анализа полученных результатов в соответствии с поставленной целью и задачами исследования.

Основные положения диссертации представлены на конференциях и конгрессах: XXIII Российский национальный конгресс «Человек и лекарство», г. Москва, 2016 год; IX Конгресс Евро-Азиатского респираторного общества, VII Конгресс пульмонологов Центральной Азии, Узбекистан, г.Ташкент 2016 год; Российская научно-практическая конференция молодых ученых с международным участием, посвященная всемирному дню борьбы с туберкулезом: «Современные инновационные технологии в эпидемиологии, диагностике и лечении туберкулеза взрослых и детей», г. Москва, 2016г.; 26th International Congress of the European Respiratory Society, Соединенное Королевство, Лондон, 2016; Российская научно-практическая конференция молодых ученых с международным участием, посвященной всемирному дню борьбы с туберкулезом. «Современные инновационные технологии в эпидемиологии, диагностике и лечении туберкулеза взрослых и детей». г. Москва, 2017г.; 28th International Congress of the European Respiratory Society, Франция, Париж, 2018; Первый Евро-Азиатский конгресс Международной респираторной группы первичной медицинской помощи (IPCRG), Киргизия, г. Бишкек, 2018г; VII Конгресс «Национальной Ассоциации Фтизиатров», Санкт-Петербург, 2018; 29th International Congress of the European Respiratory Society, Испания, Мадрид, 2019.

Соответствие диссертации паспорту научной специальности

Научные положения диссертации соответствуют формуле специальности 14.01.17 – хирургия. Результаты проведенного исследования соответствуют области исследования специальности, в пунктах 1, 2 и 3 паспорта научных специальностей ВАК (медицинские науки).

Внедрение в практику результатов исследования

Результаты исследования внедрены в практическую работу отделений ФГБНУ «ЦНИИТ» и в программу преподавания в отделе телемедицины и последипломного обучения ФГБНУ «ЦНИИТ» на курсах обучения клинических ординаторов и циклах повышения квалификации.

Личный вклад автора

Автор осуществлял непосредственное участие в выборе темы и постановке задач исследования. Им изучены научные публикации по теме исследования, составлен план реализации задач, выполнен отбор материала для исследования, сравнительный анализ, обобщение полученных результатов. Автор научно обосновал выводы и представил работу на научно-практических форумах и в научных публикациях, а также внедрил в практическую деятельность. Диссертация и автореферат написаны автором лично.

Публикации результатов исследования

По теме диссертации опубликовано 35 печатных работ, 5 из них в журналах, рецензируемых ВАК Министерства образования и науки Российской Федерации, 2 в журналах, входящих в международную реферативную базу данных Scopus. В иностранных рецензируемых изданиях опубликовано 4 публикации в виде тезисов.

Объем и структура диссертации

Работа изложена на 171 странице. Диссертация состоит из введения, обзора литературы, главы материалов и методов исследования, 3 глав собственных

исследований, заключения, выводов, практических рекомендаций, списка литературы, включающего 181 источников (148 на русском языке и 33 на иностранных языках). Содержит 20 таблиц, иллюстрирована 48 рисунками и 3 клиническими примерами.

СОДЕРЖАНИЕ РАБОТЫ

Материалы и методы исследования

В соответствии с поставленными задачами исследования были проанализированы результаты лечения 160 больных ФКТ легких с перикавитарными инфильтративными изменениями и установленной МЛУ и ШЛУ МБТ, пролеченных в ФГБНУ «ЦНИИТ» за период с 2013 по 2016 годы. Критерием исключения из исследования было наличие эпизодов кровохарканья или легочного кровотечения за последние 3 месяца.

Основную группу наблюдения составили 78 больных, получавших в плане предоперационной подготовки курс ВЛОК арсенид-галлиевым лазером, группу сравнения – 82 аналогичных больных, но без ВЛОК перед операцией.

До поступления в клинику лишь в 51% случаев больными обеих групп соблюдались сроки проводимой противотуберкулезной химиотерапии и учитывалась лекарственная устойчивость МБТ при ее назначении. В результате, малоэффективная терапия, в том числе и перед операцией, приводила к серьезным осложнениям после хирургических вмешательств, не позволяла добиться стабилизации туберкулезного процесса в легких, что свидетельствует о тяжести больных, поступавших на лечение в «ЦНИИТ».

Вместе с тем, исследуемые группы больных были сопоставимы по возрастно-половому составу, распространенности туберкулезного процесса в легких и его осложнениям, наличию бактериовыделения, спектру лекарственной устойчивости МБТ к противотуберкулезным препаратам, длительности лечения до поступления в клинику (в среднем 5 лет), проведенным ранее хирургическим вмешательствам и характеру послеоперационных осложнений. Обследование и лечение больных в

обеих группах проводилось по единым методикам, за исключением применения ВЛОК в предоперационной подготовке больных основной группы.

ВЛОК проводилось полупроводниковым арсенид-галлиевым лазером, для которого использовался аппарат «УЗОР-3К». Курс ВЛОК составлял 14 сеансов длительностью по 8 минут ежедневно в режиме непрерывного излучения с длиной волны 630 нм, мощностью излучения 25 мВт и частотой 3000Гц.

Результаты проведенных исследований

К концу предоперационной подготовки с использованием ВЛОК из 48 (61,5%) больных ФКТ легких с МЛУ и ШЛУ МБТ респираторные жалобы сохранялись у 22 (28,2%), что достоверно меньше ($p<0,05$), чем в группе сравнения, где из 50 (60,9%) больных жалобы сохранялись у 36 (43,9%). При поступлении 24 (30,7%) больных основной группы и 26 (31,7%) больных группы сравнения жаловались на повышение температуры тела, слабость, потливость, плохой аппетит, потеря массы тела, что было расценено как проявление интоксикационного синдрома. К завершению предоперационной подготовки эти жалобы сохранялись лишь у 11 (14,1%) больных основной группы ($p<0,001$) и 17 (20,7%) больных группы сравнения ($p>0,05$).

В основной группе чаще наблюдали снижение лабораторных симптомов интоксикации ($p<0,05$) в виде уменьшения числа больных с лейкоцитозом на 17,2% – с 35 до 29 ($p<0,05$), высоким уровнем палочкоядерных нейтрофилов на 38,9% – с 36 до 22 ($p<0,001$), повышенной СОЭ на 21% – с 63 до 50 ($p<0,001$).

В коагулограмме больных ФКТ легких, получивших курс ВЛОК, отмечали достоверное снижение уровней фибриногена ($p<0,005$), концентрации РКФМ ($p<0,005$), восстановление фибринолитической активности ($p<0,05$), что свидетельствовало о купировании имевшихся при поступлении нарушений системы гемостаза.

Нормализацию клеточного состава и реологических свойств крови у этих больных сочеталась с восстановлением регионарного кровотока в зоне

туберкулезного процесса, что происходило на 32,2% чаще (p<0,05), чем в группе сравнения (Табл. 1).

Таблица 1 – Динамика восстановления микроциркуляции в легких больных ФКТ после проведения предоперационной подготовки с использованием ВЛОК.

Изменение кровотока в очаге	Основная группа		Группа сравнения		p 1/3
	абс.	%	абс.	%	
	1	2	3	4	
Нормализация	3	8,3	1	3,1	p>0,05
Значительное восстановление	12	33,3	3	9,4	p<0,05
Частичное восстановление	9	25,0	7	21,9	p>0,05
Без перемен	10	27,8	17	53,1	p<0,05
Ухудшение	2	5,6	4	12,5	p>0,05
Всего	36	100	32	100	

При сопоставлении данных сцинтиграфии с рентгенологической картиной туберкулезного процесса установлено, что в основном положительный эффект лазерной терапии выражался в улучшении кровотока в перикавитарной зоне легких, что, очевидно, способствовало более эффективной доставке противотуберкулезных препаратов в очаг туберкулезной инфекции. В результате у больных основной группы в 2 раза чаще происходило закрытие полостей распада, чаще наблюдали уменьшение размеров каверн, рассасывание перикавитарной инфильтрации и прекращение бактериовыделения (Табл. 2).

Таблица 2 – Распределение больных по степени рентгенологической динамики туберкулезного процесса за период предоперационной подготовки.

Группа	Всего	Степень рентгенологической динамики							
		I		II		III		IV	
		абс.	%	абс.	%	абс.	%	абс.	%
Основная	78	12	15,4	22	28,2	22	28,2	22	28,2
Сравнения	82	6	7,3	17	20,7	22	26,8	37	45,1
Всего	160	18	11,3	39	24,4	44	27,5	59	36,9

Число больных с бактериовыделением по данным посевов на жидкие питательные среды сократилось на 41%, в то время как в группе сравнения – только на 19,5%. К завершению предоперационной подготовки больных с бактериовыделением в основной группе было на 17,8% меньше (p<0,05) (Рис. 1).

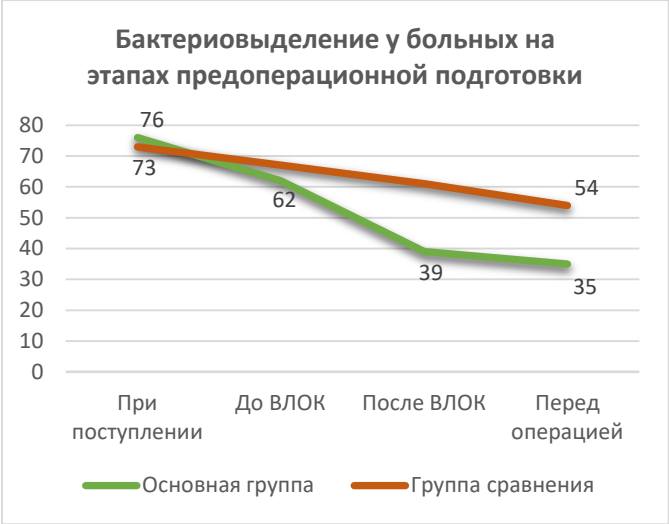

Рисунок 1 – Динамика бактериовыделения у больных ФКТ основной и группы сравнения на этапах предоперационной подготовки по данным посева на жидкие питательные среды.

У 11 (14%) больных ФКТ с МЛУ и ШЛУ МБТ лечение с применением ВЛОК привело к полному закрытию полостей распада. Учитывая выраженную положительную динамику туберкулезного процесса (отсутствие бактериовыделения, закрытие полостей распада), свидетельствовавшую об эффективности проведенного лечения, а также наличие в легких остаточных посттуберкулезных изменений (единичных плотных очагов, фиброзных изменений в других отделах), запланированные хирургические вмешательства у данных больных были признаны нецелесообразными.

Таким образом, после проведения предоперационной подготовки из 160 больных ФКТ легких с ШЛУ и МЛУ МБТ были прооперированы 147 (91,8%): из 78 больных основной группы – 67 (85,9%), а из 82 больных группы сравнения – 80 (97,5%) (Табл. 3). В связи с большой распространенностью туберкулезного процесса и необратимостью характерных для ФКТ деструктивных изменений в легких преобладающая часть операций (82,3%) были большого объема: лобэктомии и билобэктомии (13,6%), комбинированные резекции легкого (30,6%), пневмонэктомии (38,1%). Ограниченные сегментарные резекции легкого составили 11,6%, коллапсохирургические операции - 5,4%. Значимых различий в структуре проведенных хирургических вмешательств в сравниваемых группах не выявлено.

Таблица 3 – Структура и объем проведенных хирургических вмешательств

Объем хирургического вмешательства	Основная группа		Группа сравнения		Всего в группах	
	абс.	%	абс.	%	абс.	%
Трансстернальная оккл-я ГБ и ветви ЛА	1	1,5	0	0	1	0,7
Пневмонэктомия	26	38,8	30	37,5	56	38,1
Комбинированная резекция легкого	19	28,4	26	32,5	45	30,6
Лобэктомия и билобэктомия	9	13,4	11	13,8	20	13,6
Резекция сегмента	9	13,4	8	10	17	11,6
Колапсохирургические операции:	3	4,5	5	6,3	8	5,4
установка силиконовых пломб	2	2,9	3	3,7	5	3,4
торакопластики	1	1,5	2	2,5	3	2,0
Всего	67	100	80	100	147	100

С целью оценки влияния ВЛОК на процессы заживления ФКТ с МЛУ и ШЛУ МБТ проведено сравнительное морфологическое изучение операционного материала легких больных обеих групп наблюдения.

Как показало гистологическое исследование у 64% больных, у которых так же, как и в группе сравнения, в легких были отмечены выраженные признаки активности туберкулезного процесса, но обращала внимание активация микроциркуляторной сети, появление в составе фиброзных разрастаний значительного количества мелких кровеносных сосудов (Рис. 2). В отличие от группы сравнения явления васкулита в перифокальной и, особенно в отдаленной зонах туберкулезного воспаления имели место заметно реже. Кроме того, отмечено появление значительного числа лимфоидных скоплений вокруг фиброзной капсулы крупных каверн, где они имели вид сформированных лимфонодулей.

У 26% больных ФКТ, получивших курсы ВЛОК, наблюдали признаки умеренной активности туберкулезного процесса, свежие очаги лимфогематогенной диссеминации определялись в легочной паренхиме значительно реже, чем в группе сравнения. Эпителиоидоклеточные гранулемы и мелкие очаги уплотненного казеоза находились в стадии фиброзирования и организации. Перифокально в ткани легкого наблюдали большое количество очаговых лимфоидных инфильтратов, содержащих макрофаги, что очевидно отражает активацию иммунной системы (Рис. 3). Бронхогенные отсевы чаще всего имели признаки выраженной

организации и фиброза. В свободной от очагов казеоза легочной паренхиме значительная часть альвеол сохраняла воздушность.

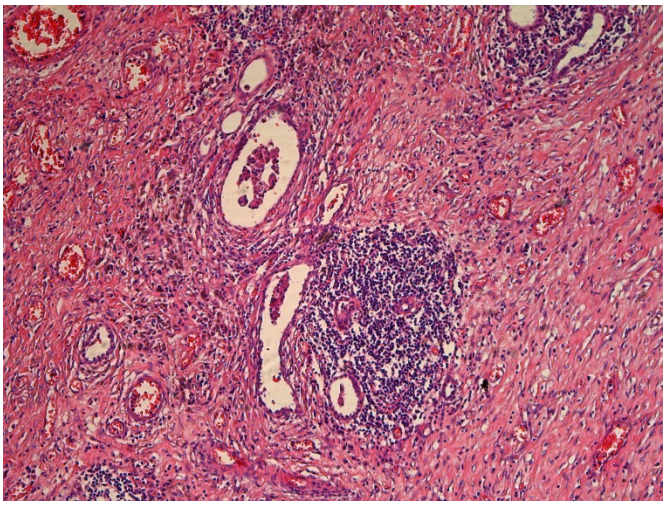

Рисунок 2 – Обилие мелких кровеносных сосудов в составе фиброзных разрастаний вокруг каверны. Окраска гемотоксилином и эозином, увл. 240.

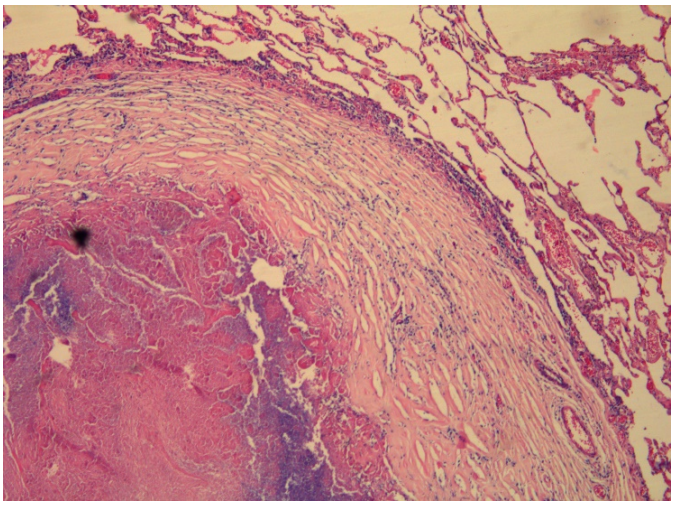

Рисунок 3 – Крупная каверна с инкапсулированным уплотненным казеозным слоем и лейкоцитарной инфильтрацией по периферии. Окраска гемотоксилином и эозином, увл. 180.

Еще более выраженные процессы заживления происходили у 10% больных ФКТ легких, получавших курсы ВЛОК и имеющих низкую активность туберкулезного воспаления в легких. Мелкие очаги уплотненного казеоза у этих больных были окружены тонким слоем грануляционной ткани и хорошо сформированной фиброзной капсулой. Крупные каверны с широкой фиброзной стенкой содержали участки уплотненного казеоза, иногда с кальцификацией. По периферии толстой фиброзной капсулы можно было видеть железистые структуры, сформированные кубическим эпителием без признаков атипии и отражающие регенерацию альвеолярной ткани в этой зоне (Рис. 4). Характерно, что свежие очаги лимфогематогенной и бронхогенной диссеминаций, эпителиоклеточные гранулемы у таких больных не определялись или были единичны, имели признаки выраженного фиброзирования и/или гиалиноза (Рис. 5).

Анализируя полученные результаты, мы пришли к выводу, что действие ВЛОК направлено главным образом на восстановление микроциркуляции респираторного отдела, что способствует лучшему притоку лимфоидных и макрофагальных элементов, ПТП и обеспечивает активацию отмеченных выше процессов заживления туберкулезного воспаления как в перифокальной, так и в более отдаленной легочной паренхиме. Этого не наблюдали у больных, получавших только ПТП (группа сравнения), где ФКТ с МЛУ и ШЛУ МБТ имел характерные признаки распространенного прогрессирования с преобладанием казеозно-некротического и экссудативного компонентов, так же отмеченные рядом исследователей.

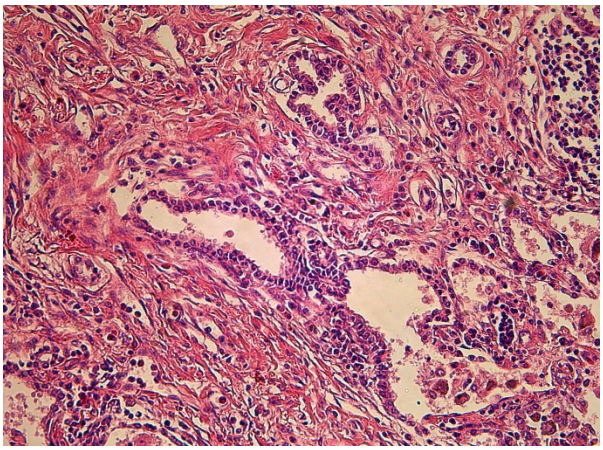

Рисунок 4 – Железистые структуры образованные кубическим эпителием на границе с фиброзной стенкой каверны. Окраска гемотоксилином и эозином, увл. 320.

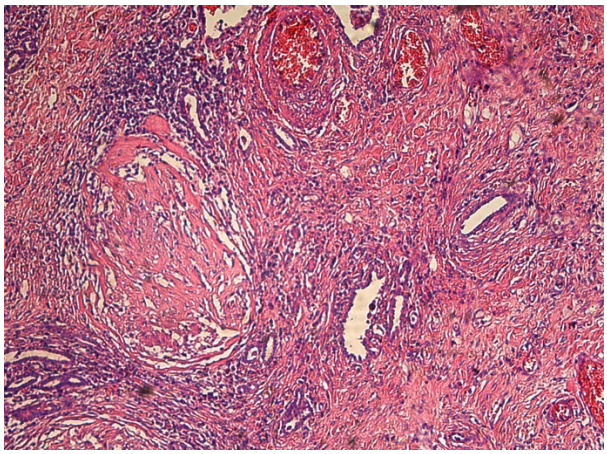

Рисунок 5 – Эпителиоидоклеточная гранулема в стадии организации и фиброзирования. Окраска гемотоксилином и эозином, увл. 280.

Согласно нашим данным, наличие в кавернах казеозного слоя с массивной лейкоцитарной инфильтрацией, характерным расплавлением грануляционного и фиброзного слоев, распространением воспаления на окружающие ткани свидетельствовало о выраженном прогрессировании туберкулезного процесса у этих больных.

Выявление множества свежих очагов лимфогематогенной и бронхогенной диссеминации без признаков организации также свидетельствовали об остроте воспалительного процесса, в том числе в отдаленной от очагов туберкулезного воспаления легочной паренхиме.

Анализируя данные микробиологического исследования фрагментов операционного материала, главным образом стенки и содержимого каверны, мы не нашли достоверных отличий по частоте и массивности выявления МБТ в обеих группах наблюдения. Следовательно, использование ВЛОК в предоперационной подготовке больных ФКТ легких с МЛУ и ШЛУ МБТ не влияет на наличие МБТ во внутренних слоях фиброзной каверны, что связано с отсутствием там кровотока и что делает невозможным доставку ПТП в ее содержимое и является обоснованием хирургического лечения.

Благодаря активации процессов заживления в легких больных ФКТ после применения ВЛОК удалось сократить число остаточных туберкулезных изменений до 44,8%, что достоверно меньше ($p<0,005$), чем в группе сравнения, где таких больных было 62,5% и в 2 раза чаще сохранялись туберкулемы и полости распада контралатерального легкого. Это позволило сократить число дополнительных этапов хирургического лечения до 25,3%, в то время как в группе сравнения их было 38,8% ($p<0,05$). Больным, у которых сформировалась остаточная плевральная полость, потребовалось выполнение коллапсохирургических вмешательств: в основной группе в 4,5% случаях, а в группе сравнения в 11,3%.

При анализе раннего послеоперационного периода установлено более благоприятное его течение у больных получавших ВЛОК. Частота послеоперационных осложнений в основной группе была достоверно меньше ($p<0,05$) и составила 7,4%, тогда как в группе сравнения они были более тяжелыми (острая дыхательная недостаточность, несостоятельность культи главного бронха, прогрессирование туберкулезного процесса, остаточная плевральная полость, гиповентиляция оставшейся части легкого) и достигали 21,3%. Всего больных с осложнениями в основной группе было 5 (7,4%), в то время как в группе сравнения 14 (17,5%). Таким образом эффективность хирургического лечения в основной

группе составила 92,6%, что на 12,1% выше, чем в группе сравнения где эффективность была 82,5%.

Применение ВЛОК аренид-галлиевым лазером позволило купировать имеющиеся при поступлении больных нарушения системы гемостаза, что было отмечено по результатам предоперационной подготовки. Анализ показателей экссудации в раннем послеоперационном периоде позволил установить, что объем экссудата в основной группе больных меньше, чем в группе сравнения. Причем, если в первые сутки разница оставалось минимальной, то начиная со вторых суток происходило значительное ($p<0,005$) уменьшение экссудации в группе больных, получавших курс ВЛОК арсенид-галлиевым лазером. В связи с тем, что продолжительность экссудации у больных в группе сравнения была более длительной ($p<0,01$), дренажи в плевральной полости у них сохранялись в среднем на трое суток дольше, чем в основной группе ($p<0,05$).

Нарушение гемостаза и более выраженная экссудация в группе сравнения приводила к увеличению объема гемостатической терапии как во время операции, так и в раннем послеоперационном периоде. В результате на одного больного в основной группе во время операции в среднем потребовалось 82,1±27,8 мг этамзилата, что достоверно меньше ($p<0,05$), чем в группе сравнения – 234,2±50,8 мг. Так же достоверно меньше ($p<0,01$) использовали транексамовую кислоту: в основной группе 156,7±37,5 мг, тогда как в группе сравнения 354,4±52,1 мг. В раннем послеоперационном периоде в основной группе этамзилата и транексамовой кислоты на одного больного было использовано в 1,5-2 раза меньше (18,7±18,7 мг и 395,5±85,3 мг соответственно), чем в группе сравнения (44,3±28,8 мг и 575,9±100,4 мг соответственно). Кроме того, свежезамороженной плазмы в основной группе потребовалось достоверно меньше ($p<0,05$), чем в группе сравнения (106,9±30,0 мг и 279,1±54,2 мг соответственно). Различия между группами наблюдения по расходу гемостатических препаратов и компонентов крови сохраняются при сопоставлении с учетом объема хирургического вмешательства.

ВЫВОДЫ

1. Установлено, что применение курса ВЛОК арсенид-галлиевым лазером в комплексной предоперационной подготовке больных ФКТ легких с множественной и широкой лекарственной устойчивостью МБТ приводит к уменьшению респираторных жалоб на 33,3% ($p<0,05$), клинических симптомов интоксикации на 16,6% ($p<0,05$), лейкоцитоза на 17,2% ($p<0,05$), повышенного уровня палочкоядерных нейтрофилов на 38,9% ($p<0,001$), повышенного уровня СОЭ на 21% ($p<0,001$), а также купированию нарушений плазменного звена системы гемостаза ($p<0,05$).

2. Показано, что ВЛОК арсенид-галлиевым лазером в предоперационной подготовке больных ФКТ легких с множественной и широкой лекарственной устойчивостью МБТ приводит к восстановлению регионарного кровотока в перикавитарной зоне в 66,6% случаев против 34,4% в группе сравнения ($p<0,05$).

3. Доказано, что предоперационная подготовка больных ФКТ легких с множественной и широкой лекарственной устойчивостью МБТ при использовании курсов ВЛОК способствует рассасыванию перикавитарной инфильтрации на 16,9% ($p<0,05$), уменьшению размеров каверн на 7,5%, закрытию полостей распада на 8,1%.

4. Установлено, что использование ВЛОК арсенид-галлиевым лазером в предоперационной подготовке больных ФКТ легких с множественной и широкой лекарственной устойчивостью МБТ способствует прекращению бактериовыделения в 41% случаев (в группе сравнения 19,5%, $p<0,05$). После первого этапа хирургического лечения больных двусторонним ФКТ в основной группе бактериовыделение сохранялось в 9% случаев, что на 12,3% меньше чем в группе сравнения (21,3%).

5. Проведение курса ВЛОК в предоперационной подготовке больных ФКТ легких с широкой и множественной лекарственной устойчивостью приводит к выраженной активации лимфоидных и макрофагальных клеточных элементов, инволюции или инкапсуляции мелких и более крупных очагов казеоза, гиалинизации и фиброзированию лимфо-гематогенных и бронхогенных

диссеминаций. О стимуляции репаративных процессов свидетельствует регенерация альвеолярного эпителия в перикавитарной зоне.

6. Установлено, что применение ВЛОК арсенид-галлиевым лазером у больных ФКТ легких с множественной и широкой лекарственной устойчивостью МБТ позволяет повысить эффективность хирургического лечения до 92,6% (в группе сравнения – 82,5%) за счет сокращения числа осложнений раннего послеоперационного периода на 10,1%, уменьшить частоту развития остаточных посттуберкулезных изменений в легких на 17,7% ($p<0,005$).

Практические рекомендации

1. При предоперационной подготовке больных ФКТ легких в фазе инфильтрации с МЛУ и ШЛУ МБТ рекомендуется использовать ВЛОК арсенид-галлиевым лазером. Курсы ВЛОК больным ФКТ легких с МЛУ и ШЛУ МБТ, которым планируется хирургическое лечение, рекомендуются проводить полупроводниковым арсенид-галлиевым лазером с длиной волны 630 нм и мощностью лазерного излучения 25 мВт. Рекомендуемая длительность курса – 10 ежедневных процедур по 8 минут каждая.

2. Основными показаниями для проведения ВЛОК при предоперационной подготовке служат наличие инфильтрации в перикавитарной зоне, сопровождающиеся нарушением микроциркуляции в этой зоне, замедленная клинико-рентгенологическая динамика, сохранение бактериовыделения на фоне предшествующего лечения.

3. Эффективность ВЛОК при лечении больных ФКТ легких в фазе инфильтрации рекомендуется оценивать по восстановлению кровотока в перикавитарной зоне по данным однофотонной эмисионной копьютерной томографии легких с использованием радиофармпрепарата макроагрегатов альбумина, меченных 99mTc, рассасыванию перикавитарной инфильтрации по данным рентгенографии и компьютерной томографии органов грудной клетки.

Список работ, опубликованных по теме диссертации

1. Багиров, М. А. Возможности применения экстраплевральной пломбировки силиконовой пломбой при этапном хирургическом лечении распространенного туберкулеза легких / М. А. Багиров, Е. В. Красникова, В. К. Алиев, А. С. Ибриев // Туберкулез и болезни легких. –2015. –№6. –С.19. –ISSN 2075-1230

2. Багиров, М. Этапная плевропневмонэктомия у больного с прогрессирующим осложненным фиброзно-кавернозным туберкулезом легкого / М. Багиров, К. Токаев., Т. Токаев С. Садовникова, Е. Красникова, А. Ибриев, В. Алиев // Врач. – 2016. – № 2. – С. 23-27. – ISSN 0236-3054

3. Алиев, В. Интраоперационные инновационные технологии и внутривенное лазерное облучение крови в комплексном лечении при двустороннем деструктивном лекарственно-устойчивом туберкулезе легких / Е. Красникова*, В. Алиев*, Л. Лепеха, С. Садовникова, С. Карпов, Д. Проходцов, М. Багиров // Врач. – 2018. – № 11. – С. 43-48.

4. Красникова, Е.В. Первый опыт одномоментной резекции легкого и экстраплеврального пневмолиза с установкой силиконовой пломбы при распространенном деструктивном лекарственно-устойчивом туберкулезе легких: клинический случай / Е.В. Красникова, Л.Н. Лепеха, В.К. Алиев, Р.В. Тарасов, А.Э. Эргешова, М.А. Багиров // Клиническая практика. – 2019. – Том 10. – № 3. – С. 77-82. – ISSN 2220-3095.

5. Красникова, Е.В. Случай двусторонней экстраплевральной пломбировки силиконовым имплантом и клапанной бронхоблокации у пациента с распространенным лекарственно устойчивым фиброзно-кавернозным туберкулезом оперированного легкого / Е.В. Красникова, Л.А. Попова, В.К. Алиев, Р.В. Тарасов, Ю.В. Туровцева, А.С. Ибриев, С.С. Садовникова, М.А. Багиров // Новости хирургии. – 2019. – Том 27. – № 4. – С. 161-168. – ISSN 1993-7512.

6. Багиров, М. А. Этапное хирургическое лечение бронхоплевральных осложнений распространенного туберкулеза легких с применением трансстернальной окклюзии бронха / М. А. Багиров, Т. С. Набокова., Е. В.

Красникова, В. К. Алиев // Материалы I международной заочной научно-практической конференции «Туберкулез – глобальная катастрофа человечества: эпидемиологические, клинико-диагностические, медико-социальные и организационно-правовые аспекты противотуберкулезной помощи в странах СНГ». – Ростов-на-Дону, 2014. – С. 81-87.

7. Багиров, М. А. Этапное хирургическое лечение распространенного туберкулеза легких с применением экстраплевральной пломьировки силиконовой пломбой на стороне наименьшего поражения / М. А. Багиров, Т. С. Набокова, Е. В. Красникова, В. К. Алиев // Материалы I международной заочной научно-практической конференции «Туберкулез – глобальная катастрофа человечества: эпидемиологические, клинико-диагностические, медико-социальные и организационно-правовые аспекты противотуберкулезной помощи в странах СНГ». – Ростов-на-Дону, 2014. – С. 88-94.

8. Багиров, М. А. Применение силиконовой пломбы в лечении фиброзно-кавернозного туберкулеза легких с ШЛУ МБТ / М. А. Багиров, Е. В. Красникова, А. С. Ибриев, В. К. Алиев // Материалы XXII Российского национального конгресса «Человек и лекарство». – Москва, 2015. – С. 123-124

9. Багиров, М. А. Этапное хирургическое лечение больных распространенным и осложненным туберкулезом легких с ШЛУ МБТ / М. А. Багиров, А. С. Ибриев, В. К. Алиев // Материалы XXII Российского национального конгресса «Человек и лекарство». – Москва, 2015. – С. 123.

10. Багиров, М. А. Методика вибрационной визуализации в комплексной оценке функциональных нарушений легких на этапах хирургического лечения больных деструктивным туберкулезом / М. А. Багиров, А. С. Ибриев, В. К. Алиев, Т. К. Токаев // Материалы XXII Российского национального конгресса «Человек и лекарство». – Москва, 2015. – С. 129.

11. Багиров, М. А. Современные подходы к хирургическому лечению туберкулеза легких / М. А. Багиров, С. С. Садовникова, Е. В. Красникова, А. С. Ибриев, Т. К. Токаев, В. К. Алиев // Туберкулез в XXI веке: Проблемы и пути

решения. Труды ФГБНУ «ЦНИИТ» / Под ред. Проф. А. Э. Эргешова – Москва, 2015. – С. 151-165.

12. Багиров, М.А. Применение внутривенного лазерного облучения крови арсенидом галлия в предоперационной подготовке больных деструктивным туберкулезом легких / М.А. Багиров, А.С. Алиев, С.С. Садовникова, Е.В. Красникова // Материалы седьмой научно-практической конференции Республики Дагестан, посвященной 90-летию противотуберкулезной службы РД и 40-летию кафедры фтизиатрии ДГМА. – Махачкала, 2015. – С. 131-132.

13. Багиров, М.А. Применение вибрационной визуализации для оценки функциональных нарушений легких в предоперационном периоде больных распространенным деструктивным туберкулезом легких / М.А. Багиров, А.С. Ибриев, В.К. Алиев, Е.В. Красникова // Материалы седьмой научно-практической конференции Республики Дагестан, посвященной 90-летию противотуберкулезной службы РД и 40-летию кафедры фтизиатрии ДГМА. – Махачкала, 2015. – С. 133.

14. Багиров, М.А. Применение методик коллапсохирургии в лечении распространенного лекарственно устойчивого туберкулеза легких / М.А. Багиров, Е.В. Красникова, А.С. Ибриев, В.К. Алиев // Материалы седьмой научно-практической конференции Республики Дагестан, посвященной 90-летию противотуберкулезной службы РД и 40-летию кафедры фтизиатрии ДГМА. – Махачкала, 2015. – С. 134.

15. Алиев, В. К. Исследование влияния внутривенного лазерного облучения крови на предоперационную подготовку больных фиброзно-кавернозным туберкулезом легких с множественной лекарственной устойчивостью возбудителя / В. К. Алиев, Е. В. Красникова, С. С. Садовникова, Т. К. Токаев // Материалы XXIII Российского национального конгресса «Человек и лекарство». – Москва, 2016. – С. 27.

16. Багиров, М. А. Применение метода вибрационной визуализации в предоперационном периоде у больных распространенным деструктивным туберкулезом легких / М. А. Багиров, А. С. Ибриев, В. К. Алиев, Р. З. Альбеков, Д. Н. Проходцов // IX Конгресс Евро-Азиатского респираторного общества. VII

Конгресса пульмонологов Центральной Азии и IX конгресса Евро-Азиатского респираторного общества. Материалы конгресса. г. Ташкент (Узбекистан) 25-26 мая 2016 года. – С. 222.

17. Алиев, В. К. Оценка процессов заживления деструктивного туберкулеза легких при применении в предоперационной подготовке больных внутривенного лазерного облучения крови / В. К. Алиев, Л. Н. Лепеха, Р. З. Альбеков, Д. Н. Проходцов // IX Конгресс Евро-Азиатского респираторного общества. VII Конгресса пульмонологов Центральной Азии и IX конгресса Евро-Азиатского респираторного общества. Материалы конгресса. г. Ташкент (Узбекистан) 25-26 мая 2016 года. – С 173.

18. Алиев, В. К. Применение внутреннего лазерного облучения крови арсенидом галлия в предоперационной подготовке больных фиброзно-кавернозным туберкулезом легких / В. К. Алиев, Т. К. Токаев, М. А. Багиров, А. С. Ибриев, Д. Н. Проходцов // Сборник трудов Российская научно-практическая конференция молодых ученых с международным участием, посвященная всемирному дню борьбы с туберкулезом. «Современные инновационные технологии в эпидемиологии, диагностике и лечении туберкулеза взрослых и детей». г. Москва, 2016г.

19. Токаев, Т. К. Эффективность хирургического лечения больных туберкулез легких с сочетанным сахарным диабетом / Т. К. Токаев, В. К. Алиев, М. А. Багиров, О. Г. Комиссарова, С. С. Садовникова // Сборник трудов Российская научно-практическая конференция молодых ученых с международным участием, посвященная всемирному дню борьбы с туберкулезом. «Современные инновационные технологии в эпидемиологии, диагностике и лечении туберкулеза взрослых и детей». г. Москва, 2016г.

20. Багиров, М.А. Перспективы коллапсохирургии в комплексном лечении распространенного туберкулеза легких с множественной лекарственной устойчивостью / М. А. Багиров, Е. В. Красникова, С. С. Садовникова, В. К. Алиев // MEDICUS. – 2016. – № 5(11). – С. 62-71. – ISSN 2409-563X

21. Bagirov, M. Influence of intravenous laser blood irradiation on preoperative care of pulmonary TB patients / M. Bagirov, V. Aliev, T. Tokaev, S. Sadovnikova, E. Krasnikova // European Respiratory Journal. – 2016. – Vol. 48. – P. PA2517.

22. Bagirov, M. Effectiveness of lung surgery in MDR TB patients with diabetes mellitus / M. Bagirov, T. Tokaev, V. Aliev, K. Tokaev, E. Krasnikova, O. Komissarova // European Respiratory Journal. – 2016. – Vol. 48. – P. PA2518.

23. Bagirov, M. Extrapleural plombage with silicone filling in stage-by-stage surgical treatment for disseminated pulmonary TB / M. Bagirov, E. Krasnikova, S. Sadovnikova, D. Prokhodtsov, A. Ibriev, V. Aliev // European Respiratory Journal. – 2016. – Vol. 48. – P. PA2516.

24. Багиров, М. А. Хирургический отдел центрального института туберкулеза: от первых операций при туберкулезе легких до современных инновационных технологий / М. А. Багиров, С. С. Садовникова, Е. В. Красникова, Г. Б. Бондарев, Д. Н. Проходцов, В. К. Алиев, Р. З. Альбеков // 95 лет Центральному НИИ туберкулеза. Научные труды и очерки института. – М.: ООО Галлея-Принт, 20016. – С. 58-78.

25. Багиров, М. А. Современные направления коллапсохирургии в комплексном лечении распространенного туберкулеза с множественной лекарственной устойчивостью / М. А. Багиров, Е. В. Красникова, С. С. Садовникова, В. К. Алиев, А. Э. Эргешова, Д. Н. Проходцов // 95 лет Центральному НИИ туберкулеза. Научные труды и очерки института. – М.: ООО Галлея-Принт, 20016. – С. 82-97.

26. Алиев, В. К. Эффективность хирургического лечения больных фиброзно-кавернозным туберкулезом легких с широкой и множественной лекарственной устойчивостью возбудителя после внутривенного лазерного облучения крови арсенид-галлиевым лазером в предоперационной подготовке/ В. К. Алиев // Сборник трудов Российская научно-практическая конференция молодых ученых с международным участием, посвященной всемирному дню борьбы с туберкулезом. «Современные инновационные технологии в

эпидемиологии, диагностике и лечении туберкулеза взрослых и детей». г. Москва, 2017г. – С. 48-50

27. Bagirov, M. Intravenous laser blood irradiation in preoperative preparation for patients with XDR tuberculosis / M. Bagirov, V. Aliev, S. Sadovnikova, E. Krasnikova, D. Prokhodtsov // European Respiratory Journal. – 2018. – Vol. 52. – Issue 62. – P. PA1738.

28. Алиев, В.К. Применение внутривенного лазерного облучения крови в предоперационной подготовке больных фиброзно-кавернозным туберкулезом легких с широкой и множественной лекарственной устойчивостью возбудителя / В.К. Алиев, С.С. Садовникова, Е.В. Красникова, Л.Н. Лепеха, М.А. Багиров // VII конгресс Национальной ассоциации фтизиатров с международным участием (15–17 ноября 2018 г., Санкт-Петербург): тезисы докладов / Под ред. д-ра мед. наук, проф. П.К. Яблонского (президент конгресса). – СПб., 2018. – 228 с. – С. 16-18.

29. Красникова, Е.В. Перспективы этапного хирургического лечения двустороннего деструктивного туберкулеза с применением экстраплевральной пломбировки силиконовым имплантом / Е.В. Красникова, М.А. Багиров, Л.А. Попова, В.К. Алиев, Р.В. Тарасов, Д.Н. Проходцов // VII конгресс Национальной ассоциации фтизиатров с международным участием (15–17 ноября 2018 г., Санкт-Петербург): тезисы докладов / Под ред. д-ра мед. наук, проф. П.К. Яблонского (президент конгресса). – СПб., 2018. – 228 с. – С. 95-98.

30. Алиев, В. К. Применение внутривенного лазерного облучения крови в предоперационной подготовке больных фиброзно-кавернозным туберкулезом с широкой и множественной лекарственной устойчивостью / В. К. Алиев, М. А. Багиров, С. С. Садовникова, Е. В. Красникова, А. С. Ибриев // Сборник трудов Российской научно-практической конференции молодых ученых с международным участием, посвященной Всемирному дню борьбы с туберкулезом: «Современные инновационные технологии в эпидемиологии, диагностике и лечении туберкулеза взрослых и детей». – Москва, 2019. – С. 106-107.

31. Ибриев, А. С. Прогнозирование респираторных показателей в послеоперационном периоде с применением вибрационной визуализации у

больных распространенным деструктивным туберкулезом легких / А. С. Ибриев, Р. А. Пенаги, В. К. Алиев, Г. А. Асоян, Р. В. Тарасов // Сборник трудов Российской научно-практической конференции молодых ученых с международным участием, посвященной Всемирному дню борьбы с туберкулезом: «Современные инновационные технологии в эпидемиологии, диагностике и лечении туберкулеза взрослых и детей». – Москва, 2019. – С. 64-65.

32. Тарасов, Р. В. Медиастинопластики сетчатым имплантом в хирургическом лечении деструктивного туберкулеза органов дыхания / Р. В. Тарасов, В. К. Алиев // Сборник трудов Российской научно-практической конференции молодых ученых с международным участием, посвященной Всемирному дню борьбы с туберкулезом: «Современные инновационные технологии в эпидемиологии, диагностике и лечении туберкулеза взрослых и детей». – Москва, 2019. – С. 130-131.

33. Багиров, М.А. Новые возможности комплексного лечения распространенного туберкулеза легких с множественной лекарственной устойчивостью возбудителя / М.А. Багиров, Е.В. Красникова, В.К. Алиев, А.С. Ибриев, С.С. Карпов // Актуальные вопросы военной фтизиатрии: сборник научных трудов. Выпуск IX. – Пушкино, МО, 2019 –Ярославль –Канцлер –246с. С 23-36с.

34. Krasnikova, E. Indicaions to surgery for lung tuberculomas today / Elena Krasnikova, Larisa Lepeha, Ruslan Tarasov, Maria Erokhina, Vilayat Aliev, Svetlana Sadovnikova, Mamed Bagirov // European Respiratory Journal. - 2019. - Vol. 54. - Issue 63, PA2960. - ISSN: 0903-1936. DOI: 10.1183/13993003.congress-2019.PA2960.

35. Aliev, V. Recovery process in lung tissue patients with XDR tuberculosis after preoperative intravenous laser blood irradiation / Vilayat Aliev, Svetlana Sadovnikova, Elena Krasnikova, Larisa Lepekha, Mammad Bagirov // European Respiratory Journal. - 2019. - Vol. 54. - Issue 63, PA2213. - ISSN: 0903-1936. DOI: 10.1183/13993003.congress-2019.PA2213.