На правах рукописи

Семенова Асият Хызыровна

СРАВНИТЕЛЬНАЯ ХАРАКТЕРИСТИКА КЛИНИКО-МОРФОЛОГИЧЕСКИХ ОСОБЕННОСТЕЙ ЛИМФАДЕНОПАТИИ СРЕДОСТЕНИЯ ПРИ ГРАНУЛЕМАТОЗНЫХ БОЛЕЗНЯХ ЛЕГКИХ

14.01.25 – пульмонология

АВТОРЕФЕРАТ

диссертации на соискание ученой степени

кандидата медицинских наук

Москва - 2020

Работа выполнена в Федеральном государственном бюджетном научном учреждении «Центральный научно-исследовательский институт туберкулеза»

Научный руководитель:

Доктор медицинских наук **Макарьянц Наталья Николаевна**

Научный консультант:

Доктор биологических наук, профессор **Лепеха Лариса Николаевна**

Официальные оппоненты:

Аверьянов Александр Вячеславович, доктор медицинских наук, профессор, руководитель пульмонологического центра, заведующий отделением пульмонологии ФНКЦ ФМБА России, профессор кафедры внутренних болезней Института повышения квалификации ФМБА России.

Зайцев Андрей Алексеевич, доктор медицинских наук, доцент, главный пульмонолог Федерального государственного казённого учреждения "Главный военный клинический госпиталь имени академика Н.Н. Бурденко" МО РФ.

Ведущая организация: Федеральное государственное бюджетное образовательное учреждение высшего образования «Казанский государственный медицинский университет» Министерства здравоохранения Российской Федерации.

Защита состоится «9» июня 2020 г. в 13.00 часов на заседании диссертационного совета Д 001.052.01, созданного на базе Федерального государственного бюджетного научного учреждения «Центральный научно-исследовательский институт туберкулеза» по адресу: 107564, г. Москва, ул. Яузская аллея, дом 2.

С диссертацией можно ознакомиться в библиотеке и на сайте ФГБНУ «Центральный научно-исследовательский институт туберкулеза» (107564, г. Москва, ул. Яузская аллея, дом 2; www.critub.ru).

Автореферат разослан «____» _____ 20____ г.

Ученый секретарь

диссертационного совета, д.м.н. Юхименко Наталья Валентиновна

ОБЩАЯ ХАРАКТЕРИСТИКА РАБОТЫ

Актуальность проблемы. Лимфаденопатия характерна для целого ряда заболеваний, которые могут различаться по своему течению, по диагностическим критериям, по лечению и прогнозу. В отличии от лимфаденопатий других локализаций, внутригрудная лимфаденопатия выявляется только томографическими лучевыми методами визуализации, является неспецифическим синдромом и может сопровождать инфекционные, гематологические, онкологические, аутоиммунные заболевания. В пульмонологической практике за последние годы значительно возрос интерес к гранулематозным болезням легких, которые сопровождаются синдромом легочной диссеминации и увеличением внутригрудных лимфатических узлов (ВГЛУ), в частности к экзогенному аллергическому альвеолиту (ЭАА), саркоидозу органов дыхания (СОД), диссеминированному туберкулезу легких (ДТЛ). Поскольку клинические, рентгенологические, функциональные изменения при этих заболеваниях чрезвычайно разнообразны, процент диагностических ошибок остается достаточно высоким: от 60 до 75 % [Шмелев Е.И., 2002; Илькович М.М., 2005; Антипова А.В., 2010; Макарьянц Н.Н., 2013]. Несмотря на то, что расширенное рентгенологическое исследование органов грудной клетки этих больных, включающее компьютерную томографию высокого разрешения (КТВР), стало чаще использоваться в повседневной диагностической практике, ряд вопросов по-прежнему требует дальнейшей детализации. Известно, что при СОД лимфаденопатия средостения выявляется у 90% больных [Дмитриева Л.И. и др., 2001; Тюрин И.Е., 2003; Шмелев Е.И., 2004; Визель А.А., 2004], при ДТЛ у 10-60% [Хоменко А.Г., 1996; Амансахедов Р.Б. и др., 2018] в зависимости от генеза диссеминации, а наличие лимфоаденопатии средостения у пациентов с ЭАА до сих пор остается спорным вопросом. Обнаружение увеличенных внутригрудных лимфатических узлов зачастую приводит к отрицанию данной нозологии и рассмотрению диагноза в пользу саркоидоза, туберкулеза или метастатического поражения легких. Тем не менее, ряд авторов [Тюрин И.Е., 2003; Макарьянц Н.Н., 2013; Амансахедов и др., 2016] отмечают, что при ЭАА могут увеличиваться ВГЛУ, однако ни в одном из литературных источников нет указаний на особенности данных изменений при различных вариантах течения заболевания, уточнений группы вовлеченных в процесс лимфатических узлов и вариативность их размеров. Различные исследователи высказывают противоречивые мнения о характере поражения ВГЛУ при ЭАА. Обсуждается вопрос о неспецифическом воспалении, реактивном лимфадените, а также общих иммунокомплексных реакций, лежащих в основе патогенеза данного заболевания. Представляет практический интерес сравнительное изучение тканевых особенностей и клеточных реакций ВГЛУ у пациентов с различными вариантами течения СОД, ДТЛ и ЭАА, что до сих пор в известной литературе не получило специального освещения. Таким образом, нет единого мнения о

частоте и характере изменений лимфатических узлов средостения при различных гранулематозных болезнях легких, сравнительной оценки их структурно-функционального состояния в зависимости от характера развития заболеваний, что имеет важное значение для их дифференциальной диагностики в повседневной практике врача - пульмонолога.

Степень разработанности проблемы. В большинстве случаев лимфаденопатия определяется, как увеличение размера и/или изменение структуры лимфатических узлов [Иванов А.Э., 2017]. Синдром лимфаденопатии встречается в практике врачей любых специальностей и является неспецифическим синдромом. В пульмонологической практике чаще всего встречается лимфаденопатия средостения, которая выявляется при помощи лучевых методов диагностики. Особый интерес в настоящее время представляют гранулематозные болезни легких, сопровождающиеся синдромами легочной диссеминации и лимфаденопатии средостения. Среди гранулематозных заболеваний легких, особое место во фтизиопульмонологической практике отводятся СОД, ЭАА и ДТЛ. Лимфаденопатия средостения более изучена при СОД [P. Joseph, 2003; Лепеха Л.Н. и др., 2013; Амосов В.И. и др., 2015; M. Erbay et al., 2018], несколько меньше при ДТЛ [Хоменко А.Г. и др., 1996; Макарова О.В. и др., 2001; Двораковская И.В. и др., 2005; Кузьмина Н.В. и др., 2005; Амансахедов Р.Б. и др., 2018] и мало изучена при ЭАА [Дмитриева Л.И. и др., 1999; Макарьянц Н.Н., 2013]. При этом в исследованиях разных авторов часто не содержится сведений о размерах увеличенных лимфатических узлов, их локализации и особенностях структуры при различных вариантах течения заболеваний. Важное значение также имеет сопоставление полученных данных с картиной гранулематозных изменений непосредственно в легких, что в настоящее время проводится достаточно редко [Макарьянц Н.Н., 2013]. Таким образом, представляет практический интерес совершенствование клинико-морфологической и рентгенологической диагностики лимфаденопатии средостения при различных вариантах течения таких легочных гранулематозов, как ДТЛ, ЭАА, СОД.

Цель исследования. Совершенствование клинико-морфологической диагностики лимфаденопатии средостения у пациентов с наиболее часто встречающимися гранулематозными болезнями легких (саркоидоз органов дыхания, экзогенный аллергический альвеолит, диссеминированный туберкулез легких).

Задачи исследования:

1. Изучить частоту встречаемости лимфаденопатии средостения при различных вариантах течения СОД, ЭАА и ДТЛ.

2. Изучить особенности клинического течения, лабораторных и функциональных проявлений заболевания у пациентов с увеличенными ВГЛУ при различных вариантах течения легочных гранулематозов.

3. Провести сравнительную денситометрическую оценку паренхимы лимфатических узлов у больных с СОД, ЭАА и ДТЛ.

4. Изучить морфологические особенности изменений лимфатических узлов средостения у пациентов с различными вариантами течения СОД, ЭАА и ДТЛ.

5. Провести сравнительный анализ морфологической картины ВГЛУ и легочной ткани при различных вариантах течения СОД, ЭАА, ДТЛ.

Научная новизна:

Впервые дана сравнительная характеристика частоты выявления и особенностей рентгенсемиотики лимфаденопатии средостения при СОД, ЭАА и ДТЛ в зависимости от варианта течения заболевания.

Впервые проанализированы особенности клинического течения, лабораторные и функциональные показатели различных вариантов СОД, ЭАА и ДТЛ в зависимости от наличия лимфаденопатии средостения.

Впервые установлена взаимосвязь между структурными и денситометрическими особенностями увеличенных ВГЛУ в зависимости от нозологии и характера течения СОД, ЭАА и ДТЛ.

Впервые определены особенности тканевых и клеточных реакций увеличенных лимфатических узлов средостения при разных вариантах течения СОД, ЭАА и ДТЛ.

Теоретическая и практическая значимость. Результаты, полученные в данном исследовании, дополняют имеющиеся теоретические представления об особенностях формирования лимфаденопатии средостения наиболее часто встречающихся нозологических форм легочных гранулематозов: СОД, ЭАА, ДТЛ. Предложены рентген-морфологические критерии оценки увеличенных ВГЛУ при различных вариантах течения этих заболеваний, что может быть использовано в их дифференциальной диагностике.

Методология и методы диссертации. Диссертационная работа представляет собой исследование, в котором решается задача повышения качества диагностики и дифференциальной диагностики пациентам с лимфаденопатией средостения при различных вариантах течения ЭАА, СОД и ДТЛ.

Проведено проспективное и ретроспективное сравнительное исследование, объектом которого явились больные с лимфаденопатией средостения и без нее, у которых были диагностированы ЭАА, СОД и ДТЛ. Предметом исследования послужили клинические, компьютерно-томографические, функциональные, лабораторные и морфологические данные больных с различными вариантами течения этих заболеваний. Всем пациентам помимо тщательного сбора анамнеза и физикального исследования, определили показатели функции внешнего дыхания, диффузионной способности легких, коэффициента диффузии, клинического анализа крови, выполняли компьютерную томографию высокого разрешения органов грудной клетки, проводили денситометрический анализ увеличенных ВГЛУ, значения которых оценивались по шкале Хаунсфилда. Клиническую картину оценивали кумулятивным индексом, являющимся интегральной цифровой индексацией выраженности симптомов, оцененную в баллах. Кроме того, у большей части пациентов проведено морфологическое исследование материалов лимфатических узлов средостения, полученных при помощи эндоскопических или хирургических методов. Статистический анализ данных проводился в среде MS Excel, а также программы Statistica 10.

Основные положения, выносимые на защиту:

1. Лимфаденопатия средостения наблюдается при всех рассмотренных легочных гранулематозах (СОД, ЭАА, ДТЛ), тогда как частота ее проявлений, особенности рентгеносемиотики варьируют в зависимости от нозологии и варианта течения заболевания.

2. У больных с подострым вариантом легочного гранулематоза, лимфаденопатия средостения отражает благоприятное течение заболевания при ЭАА, является маркером тяжелой клинической симптоматики при ДТЛ и не влияет на его проявления при СОД.

3. Денситометрическая характеристика увеличенных ВГЛУ при СОД, ЭАА и ДТЛ коррелирует с развитием в корковом и/или мозговом веществе гранулематозных реакций и фиброзных изменений, может служить показателем варианта течения заболевания.

4. Морфологическая верификация лимфаденопатии средостения опирается на выявление тканевых и клеточных особенностей развития воспалительного процесса в условиях преобладания клеточного (СОД, ДТЛ) или гуморального (ЭАА) иммунитета и может быть использована для дифференциальной диагностики.

Степень достоверности и апробация диссертационной работы. Достоверность полученных результатов работы обеспечивается всесторонним изучением отечественной и зарубежной научной литературы по теме исследования, достаточным объемом проведенного

исследования, использованием необходимых методов диагностики, соответствующих поставленным задачам с применением современных методов статистического анализа. Научные выводы обоснованы и вытекают из поставленных задач.

Апробация диссертационной работы проведена на заседании отделов дифференциальной диагностики туберкулеза и экстракорпоральных методов лечения, клинико-диагностического отдела, отдела фтизиатрии, хирургии, отдела патоморфологии, клеточной биологии и биохимии, иммунологии и научно-организационного отделов. Материалы диссертации доложены на конференциях молодых ученых с международным участием в ФГБНУ «ЦНИИТ» г. Москва в 2017, в 2018 и в 2019 годах, на конгрессе ERS в Париже в 2018 году, на XXVIII Национальном конгрессе по болезням органов дыхания г. Москва в 2018 г.

Соответствие диссертации паспорту научной специальности. Содержание диссертации соответствует специальности 14.01.25 - «Пульмонология» (Медицинские науки) и области исследования: п.2, п.5.

Внедрение в практику результатов исследования. Материалы диссертационного исследования внедрены в практику терапевтических отделений отдела дифференциальной диагностики туберкулеза и экстракорпоральных методов лечения ФГБНУ «ЦНИИТ», включены в цикл лекций отделения телемедицины и организации последипломного обучения ФГБНУ «ЦНИИТ».

Публикации. По материалам диссертации опубликовано 11 научных работ, из них 3 работы в журналах, рекомендованных ВАК и входящих в международную реферативную базу данных и систем цитирования (Scopus).

Личный вклад автора. Автором лично проведены сбор и обработка анамнестического и клинико-лабораторного материала, анализ клинико-лабораторных, функциональных и морфологических данных, создание базы данных, а также статистическая обработка, анализ результатов исследования, подготовка материала для публикаций, написание и оформление диссертации.

Связь темы диссертационной работы с планом научных работ организации. Диссертационное исследование является частью фундаментальной темы НИР ФГБНУ «ЦНИИТ» 0515-2019-0019 «Мультидисциплинарный подход в диагностике, дифференциальной диагностике туберкулеза и других заболеваний органов дыхания в современных условиях».

Объем и структура работы. Диссертация изложена на 229 страницах и состоит из введения, обзора литературы, материалов и методов исследования, результатов собственных исследований,

заключения, выводов и списка литературы. Работа иллюстрирована 47 таблицами и 46 рисунками. Библиография содержит 279 источников, в том числе 142 отечественных и 137 зарубежных авторов.

СОДЕРЖАНИЕ РАБОТЫ

Характеристика материалов и методов исследования. Всего было обследовано 293 пациента, находившихся на обследовании и лечении в ФГБНУ «ЦНИИТ», которые были разделены на 3 группы. Первую группу составили 176 больных с впервые выявленным подострым и хроническим течением саркоидоза органов дыхания, вторую группу – 41 пациент с подострым и хроническим вариантом течения диссеминированного туберкулеза легких и третью группу - 76 больных с острым, подострым и хроническим вариантом течения экзогенного аллергического альвеолита.

У всех пациентов оценивались следующие параметры: пол, возраст, длительность течения болезни в неделях от момента появления первых симптомов/рентгенологических изменений. Общеклиническое обследование больных включало детальное изучение жалоб, тщательный сбор анамнеза заболевания и условий проживания, физикальное обследование, клинический анализ крови, данные спирометрии и диффузионной способности легких, компьютерную томографию высокого разрешения органов грудной клетки. У большей части пациентов проведено морфологическое исследование материалов биопсии легкого и лимфатических узлов средостения, полученных при помощи эндоскопических или хирургических методов.

Физикальное и лабораторное обследование. При сборе анамнеза особое внимание уделялось профессиональным и бытовым условиям жизни, наличию аллергических факторов, контакту с больным туберкулезом, наличию вредных привычек, сопутствующих заболеваний. При осмотре пациентов выяснялись жалобы, состояние кожных покровов, пальпировались периферические лимфатические узлы, проводилось измерение температуры тела, частоты сердечных сокращений, артериального давления, сатурации с помощью пульсоксиметра, аускультация сердца и легких. Клиническую картину больного оценивали величиной кумулятивного индекса (КИ), являющимся интегральной цифровой индексацией выраженности клинических симптомов: кашля, интоксикации и одышки, оцененных в баллах. Всем пациентам выполнялся клинический анализ крови с определением следующих показателей: содержание гемоглобина, количество эритроцитов, лейкоцитов, тромбоцитов, определение лейкоцитарной формулы, СОЭ.

Функциональные методы обследования. Всем больным проводилась спирометрия. Также всем, за исключением больных ДТЛ, проводилось исследование диффузионной способности

легких и определение коэффициента диффузии. Для оценки вентиляционной функции легких использовали показатели жизненной емкости легких (ЖЕЛ), объема форсированного выдоха за 1 секунду (ОФВ1), индекса Тиффно (ОФВ1/ФЖЕЛ); диффузионной способности легких (DLCO/SB) и коэффициента диффузии (DLCO/VA). Границей нормальных показателей ОФВ1/ФЖЕЛ считали значения выше 70%; ЖЕЛ, ОФВ1, DLCO-SB, DLCO/VA - 80% должной величины.

Рентгенологические методы обследования. Всем пациентам выполняли компьютерную томографию органов грудной клетки в условиях высокого разрешения (КТВР ОГК), по данным которой оценивалось состояние легочной паренхимы, выявляли различные поражения легких и средостения. При исследовании оценивали состояние следующих групп лимфатических узлов: бронхопульмональные, бифуркационные, трахеобронхиальные, паратрахеальные, аортопульмональные, парааортальные. Увеличенными считались лимфатические узлы диаметром более 10 мм по поперечному размеру [Тюрин И.Е, 2003]. Кроме того, проводился денситометрический анализ (плотность по шкале Хаунсфилда) внутригрудных лимфатических узлов, измерение осуществлялось в трех точках с дальнейшим вычислением средних чисел. Определяли пониженную плотность от 0 до 25 HU, среднюю плотность, где коэффициенты ослабления располагались в диапазоне 25-49 HU и повышенную плотность - от 50 HU и выше.

Бронхологические и хирургические методы обследования. Части пациентам (29,7%) выполнялось комплексное бронхологическое исследование, включавшее осмотр слизистой оболочки бронхиального дерева, проведение бронхоальвеолярного лаважа (БАЛ) и трансбронхиальной биопсии легкого (ТББЛ), с последующим цитологическим, гистологическим и молекулярно-генетическим исследованием материала. Некоторым пациентам (24,7%) проводилась эндобронхиальная ультрасонография с тонкоигольной пункцией лимфоузлов. Чреспищеводное исследование эхобронхоскопом выполнялось под местной анестезией. У части пациентов после применения бронхологического и ультрасонографического методов, диагноз оставался неясным. Этим пациентам выполнялась видеоассистированная торакоскопическая резекция (ВАТС) с удалением ВГЛУ и биоптата легкого. Так же, данная операция изначально выполнялась части больных, у которых невозможно было применить бронхологические методы диагностики по различным причинам. Таким образом, в общей сложности, хирургические методы диагностики были применены у 45,6% пациентов.

Морфологическое исследование биоптатов легкого и ВГЛУ. Полученные образцы ТББЛ, фрагменты легочной ткани и ВГЛУ (операционный материал) фиксировались в 10% растворе забуференного формалина (pH - 7,2-7,4), обезвоживали в спиртах восходящей окраски и заключали в парафин. Полученные на микротоме срезы толщиной 3-4 микрона окрашивали гематоксилином и эозином (обзорная окраска), использовали для гистологического исследования

материала биоптатов ТББЛ и операционного материала. Помимо обзорной окраски, при необходимости применялись дополнительные методы окраски гистологических срезов: по Цилю-Нильсену (для выявления в препаратах кислотоустойчивых микобактерий) с обязательным использованием положительного контроля, кислый орсеин в сочетании с окраской по Ван-Гизону для выявления эластических волокон сосудов в ткани легкого, а также волокон соединительной ткани.

Статистическая обработка результатов. Статистический анализ полученных данных проводился в среде MS Excel, с использованием программы Statistica 10 согласно заранее разработанному плану статистического анализа. Для оценки вариационных рядов использовалась описательная статистика с вычислением средней арифметической, стандартного отклонения, ошибки средней арифметической и медианы. Для оценки номинальных признаков использовалось вычисление долей и процентное соотношение. Далее проводился анализ достоверности различий с помощью проверки нулевой гипотезы. Нулевая гипотеза об отсутствии различий отвергалась при значениях $p < 0,05$. Для сравнения двух независимых выборок по уровню какого-либо измеренного количественно признака, применялся непараметрический статистический критерий Манна Уитни.

РЕЗУЛЬТАТЫ ИССЛЕДОВАНИЯ

Средний возраст пациентов с СОД был 45,3±4,0 лет. У лиц с впервые выявленным саркоидозом длительность заболевания составляла около 4 месяцев, тогда как при хроническом течении процесса она была почти в 5 раз больше, т.е. более 19 месяцев.

Клиническая картина у больных с хроническим течением СОД была выражена сильнее, что отражало достоверное повышение значений КИ - 1,4±0,1 балла, по сравнению с этим показателем у пациентов с впервые выявленным процессом, у которых КИ составлял 0,9±0,1 балла (таблица 1). Для больных с впервые выявленным саркоидозом ведущими симптомами являлись кашель и слабость. При хроническом течении саркоидоза большую часть больных беспокоила одышка, которая могла доходить до показателей 3 степени. При функциональном и лабораторном обследовании пациентов с СОД достоверных различий в зависимости от характера течения заболевания (таблица 1) не было выявлено, за исключением уровня СОЭ, который был существенно выше у больных с впервые выявленным саркоидозом и отражал наличие острого воспалительного процесса.

Лимфаденопатию средостения при СОД мы наблюдали одинаково часто как у больных с впервые выявленным, так и с хроническим течением заболевания - в 95,9% и 89,4% случаев соответственно. Она имела двустороннюю, симметричную локализацию, контуры лимфоузлов были четкими, ровными, капсула хорошо выражена. Однако, размеры и рентген-морфологические

характеристики лимфатических узлов были различными в зависимости от варианта течения саркоидоза.

Таблица 1 - Сравнительная характеристика клинических, лабораторных и функциональных показателей при различных вариантах СОД.

Показатели	Впервые выявленный СОД	Хронический СОД
Кумулятивный индекс (баллы)	0,9±0,1	1,4±0,1*
СОЭ (мм/ч)	53,2±5,4*	38,2±2,2
Лейкоциты (10^9/л)	11,4±0,4	12,2±0,4
П/я (%)	8,8±0,7	8,6±0,6
ЖЕЛ (% д.в.)	96,1±2,0	96,8±2,0
ОФВ1 (% д.в.)	93,5±2,3	90,6±2,1
DLCO/SB (% д.в.)	77,6±1,6	75,9±1,7

Примечание: «*» - $p < 0,05$- различия статистически достоверны при сравнении подгрупп.

У больных с впервые выявленным СОД размеры ВГЛУ в среднем достигали 20,1±1,9 мм, структура лимфоузлов была однородной, значения плотности по шкале Хаунсфилда располагались в диапазоне от 25 до 49 HU (в среднем 49,8±0,7 HU) (рисунок 1). В патологический процесс вовлекались, как правило, все группы ВГЛУ, но наиболее часто мы регистрировали увеличение бронхопульмональных, парааортальных, паратрахеальных и бифуркационной групп.

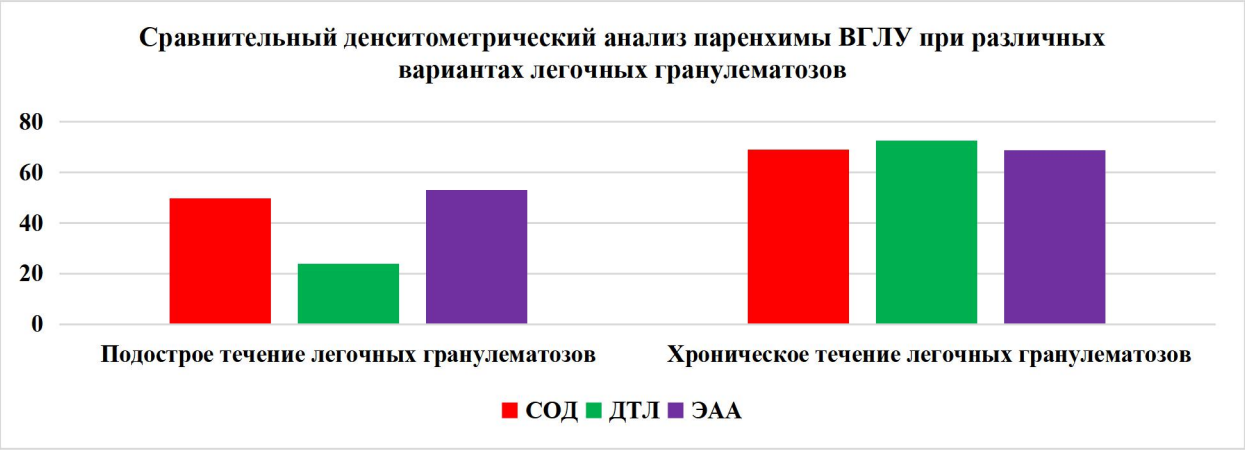

Рисунок 1 - Денситометрические показатели плотности структуры ВГЛУ при различных вариантах течениях легочных гранулематозов.

Морфологическими признаками впервые выявленного СОД являлась хорошо выраженная, однотипная гранулематозная реакция легочной ткани и ВГЛУ, характерная для развития в органах признаков Т-клеточного иммунитета. Наблюдались множественные пителиоидно-клеточные гранулемы без некроза, которые не сливались между собой и были окружены ободком из клеток и волокон соединительной ткани различной степени выраженности (рисунок 2а).

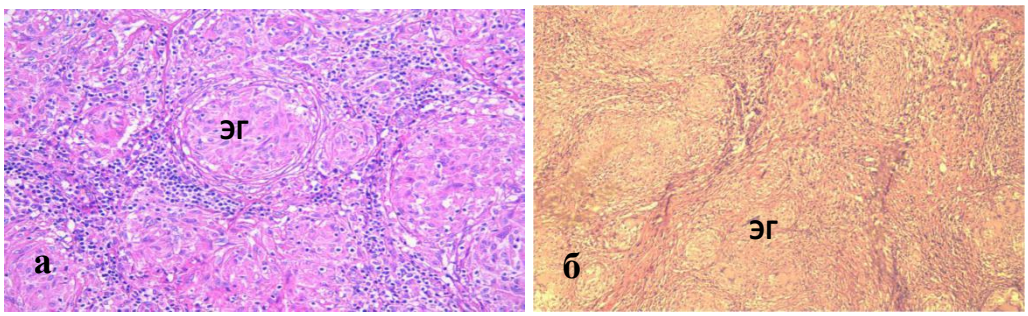

Рисунок 2 - Саркоидоз органов дыхания: **а** – эпителиоидно-клеточные гранулемы (ЭГ) без некроза, окруженные ободком из элементов соединительной ткани, окраска гематоксилином и эозином, х360; **б** - отдельные эпителиоидно-клеточные гранулемы на фоне диффузного фиброза, окраска по Ван-Гизон, х220.

При хроническом варианте течения СОД размеры ВГЛУ составляли 17,4±1,6 мм, чаще всего затрагивали бронхопульмональные, парааортальные, бифуркационные и паратрахеальные группы, как и при впервые выявленном процессе. В отличие от последнего, структура их была неоднородной, наблюдалось повышение плотности от 50 HU и выше (в среднем 69,1±0,6 HU) (рисунок 1), что свидетельствовало о длительно текущем процессе. Морфологически при хроническом течении СОД гранулематозная реакция в паренхиме ВГЛУ затухала, эпителиоидноклеточные гранулемы замещались пролиферирующими элементами стромы, приводящими к диффузному фиброзу орган (рисунок 2а).

В группе больных с ЭАА все пациенты были разделены на 3 подгруппы в зависимости от варианта течения заболевания: с острым - 10 человек, подострым - 38 человек и хроническим - 28 человек. В каждой подгруппе отдельно выделены пациенты, чье заболевание сопровождалось гиперплазией ВГЛУ или ее отсутствием. У больных с острым и хроническим вариантами течения ЭАА увеличение ВГЛУ наблюдалось практически с одинаковой частотой (в 20% и 17,8% случаев соответственно), тогда как при подостром варианте заболевания его регистрировали почти у половины обследованных лиц (44,7%). Средний возраст пациентов с ЭАА составил 53,2±4,2 лет.

При остром варианте течения ЭАА длительность заболевания составляла около 2 месяцев, большая часть пациентов имела контакт с плесневыми грибами. У пациентов с увеличенными лимфоузлами средостения наблюдалась более тяжелая клиническая симптоматика заболевания в виде сочетания различных жалоб (выраженной одышки, кашля, слабости и явлений интоксикации), чем у пациентов без поражения ВГЛУ. Кумулятивный индекс в этих группах составил - 2,5±1,5 и 2,0±0,4 соответственно (таблица 2). Функциональные и лабораторные показатели также были хуже у больных с увеличенными ВГЛУ.

Таблица 2 - Сравнительная характеристика клинических, лабораторных и функциональных показателей при остром варианте течения ЭАА.

Показатели	Острый вариант течения ЭАА с лимфаденопатией средостения	Острый вариант течения ЭАА без лимфаденопатии средостения
Кумулятивный индекс (баллы)	2,5±1,5	2,0±0,4
СОЭ (мм/ч)	66,0±16,0	94,7±9,1
Лейкоциты (10^9/л)	10,5	14,7±0,5
П/я (%)	11,0	7,0
ЖЕЛ (% д.в.)	66,2±25,4	75,3±8,6
ОФВ1 (% д.в.)	62,6±25,3	67,7±9,3
DLCO/SB (% д.в.)	60,8±23,1	70,2±7,3

При остром течении ЭАА были увеличены бифуркационная и трахеобронхиальная группы лимфоузлов, их размеры в среднем составляли 13,5±0,6 мм. Лимфаденопатия средостения была двусторонней, несимметричной, контуры ВГЛУ - нечеткими, неровными, но капсула оставалась хорошо выраженной. При денситометрическом анализе ВГЛУ наблюдалась однородная структура паренхимы и значения ее плотности по шкале Хаунсфилда располагались в диапазоне от 25 до 49 HU (в среднем 36,6±1,0 HU) (рисунок 1).

При остром варианте ЭАА морфологически в ткани ВГЛУ отмечалась фолликулярная реакция коркового вещества с расширением центров размножения (рисунок 3а), в которых преобладали лимфобласты и лимфоциты различной степени зрелости, а также концентрация плазмоцитов в интерфолликулярной зоне и мякотных тяжах, что можно отнести к проявлениям иммунного ответа, преимущественно гуморальной природы.

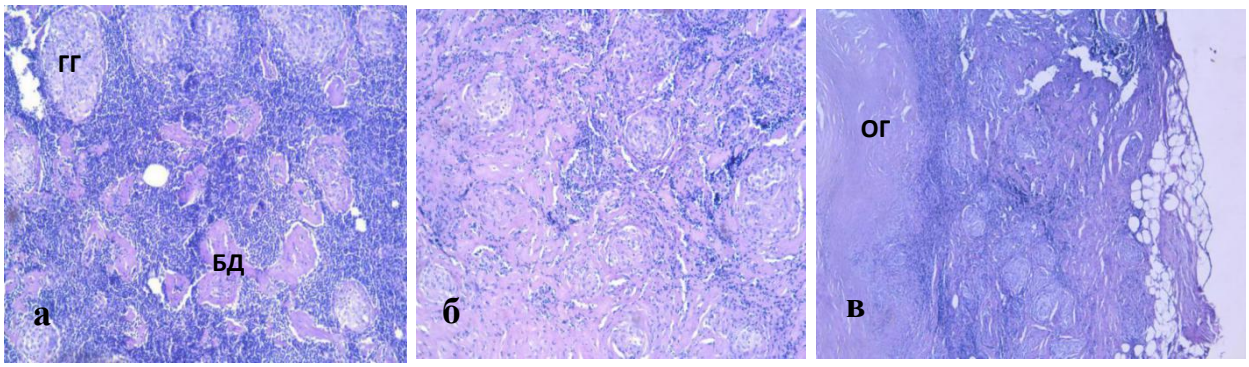

Рисунок 3 - Экзогенный аллергический альвеолит, окраска гематоксилином и эозином: **а** – гистиоцитарно-макрофагальные гранулемы (ГГ) и множественные безструктурные депозиты (БД) в составе мозгового вещества, х220; **б** – участок гиалинизированной паренхимы лимфоузла, х200; **в** – фрагмент крупного очага гиалиноза (ОГ), х220.

Иная картина была у пациентов с подострым вариантом ЭАА, где заболевание развивалось постепенно, длительность его составляла около 10 месяцев. Большинство пациентов указывало на контакт с аллергенами животного происхождения и только некоторые - на строительную пыль. Клиническая картина в группе в целом была более тяжелой, чем при остром варианте ЭАА: чаще регистрировалась одышка (60 % случаев) степень тяжести которой была выше (2 и 3 степени); кашель беспокоил больше половины больных (63% случаев). Однако, при сравнении пациентов этих подгрупп, оказалось, что клиническая симптоматика у больных с не увеличенными ВГЛУ была более ярко выражена, чем у пациентов с увеличенными. Кумулятивный индекс составил 2,3±0,1 и 1,9±0,1 балла соответственно (таблица 3). При исследовании функциональных и лабораторных показателей мы не выявили достоверных различий между больными этих групп.

Таблица 3 - Сравнительная характеристика клинических, лабораторных и функциональных показателей при подостром варианте течения ЭАА.

Показатели	Подострый вариант течения ЭАА с лимфаденопатией средостения	Подострый вариант течения ЭАА без лимфаденопатии средостения
Кумулятивный индекс (баллы)	1,9±0,1	2,3±0,1*
СОЭ (мм/ч)	48,1±3,8	63,3±1,9*
Лейкоциты (10^9/л)	12,8±1,0	16,2±2,4
П/я (%)	9,5±1,5	8,7±0,2
ЖЕЛ (% д.в.)	60,3±1,7	72,5±1,2
ОФВ1 (% д.в.)	53,2±3,0	68,4±2,0
DLCO/SB (% д.в.)	60,9±3,9	65,1±4,8

Примечание: «*» - $p < 0,05$- различия статистически достоверны при сравнении подгрупп.

При подостром варианте ЭАА размеры ВГЛУ составляли в среднем 13,6±0,6 мм и были представлены в основном бронхопульмональной и бифуркационной группами. Увеличение внутригрудных лимфатических узлов было несимметричным, контуры оставались четкими, неровными. При денситометрическом анализе структура ВГЛУ у больных с подострым вариантом течения ЭАА в 70,6% случаев была однородной и значения коэффициента ослабления в среднем составил 53,1±0,8 HU (рисунок 1). В 29,4% случаев наблюдалась неоднородная структура лимфоузлов с участками повышения плотности от 50 HU и выше (в среднем 65,4±0,8 HU).

Морфологически в мозговом веществе лимфоузлов отмечались случаи выявления гиалиноподобных депозитов, что может быть связано с избыточной продукцией иммуноглобулинов (гликопротеидов) у больных ЭАА с гиперактивной иммунокомплексной реакцией. Формирование в межфолликулярной зоне гистиоцитарно-макрофагальных гранулем (рисунок 3б), содержащих многоядерные макрофаги, очевидно, обусловлено необходимостью фагоцитоза избытка лимфоидных элементов и/или иммунных комплексов, как это имеет место в легочной ткани этих больных [Макарьянц Н.Н., 2013].

При хроническом варианте течения ЭАА длительность заболевания составила 17 месяцев. Данная группа пациентов отличалась длительным контактом с библиотечной и строительной пылью, с веществами для обработки дерева. Наличие контакта с плесневыми грибами и аллергенами животного происхождения не было установлено ни в одном случае, в отличие от больных с острым и подострым вариантами течения ЭАА. Несмотря на то, что величины КИ достоверно не различались в подгруппах, у пациентов без лимфаденопатии средостения они имели тенденцию к повышению и симптомы заболевания встречались чаще, чем у пациентов с увеличенными ВГЛУ. Так, в последнем случае одышку 2-3 степени мы констатировали у 60% больных (против 91%). Эта тенденция подтверждалась и при исследовании диффузионной способности легких: у больных без увеличения ВГЛУ показатели DLCO/SB и DLCO/VA были ниже, чем у пациентов с увеличенными ВГЛУ (DLCO/SB=45,3% д.в. и DLCO/SB=55,2% д.в.; DLCO/VA=52,8% д.в. и DLCO/VA=62,8%д.в.). Это же касалось и показателей клинического анализа крови: у больных без лимфаденопатии средостения уровень СОЭ и общее количество лейкоцитов были выше, чем у пациентов с увеличенными ВГЛУ (таблица 4). Все это свидетельствует о более тяжелом течении процесса у больных, чье заболевание проходит без увеличения ВГЛУ.

Таблица 4 - Сравнительная характеристика клинических, лабораторных и функциональных показателей при хроническом варианте течения ЭАА.

Показатели	Хронический вариант течения ЭАА с лимфаденопатией средостения	Хронический вариант течения ЭАА без лимфаденопатии средостения
Кумулятивный индекс (баллы)	2,4±0,6	2,5±0,1
СОЭ (мм/ч)	29,0	57,3±9,0
Лейкоциты (10^9/л)	7,3±1,0	12,9±0,8
П/я (%)	7,0	10,0±3,0
ЖЕЛ (% д.в.)	67,8±5,3	63,6±4,9
ОФВ1 (% д.в.)	65,2±6,8	58,2±4,3
DLCO/SB (% д.в.)	55,2±12,3	45,3±7,5

При хроническом варианте течения ЭАА размеры ВГЛУ составляли в среднем 11±0,9 мм и затрагивали, в основном, бронхопульмональную и паратрахеальную группы. Увеличение лимфатических узлов было двусторонним, несимметричным, их контуры были четкими, неровными. У пациентов с хроническим течением ЭАА при денситометрическом анализе наблюдались участки повышения плотности от 50 HU и выше (в среднем 68,8±1,0 HU) (рисунок 1).

Морфологически в местах формирования гранулематозной реакции прослеживалась корреляция развития фиброзных изменений в паренхиме легкого и ВГЛУ (рисунок 3в).

В группе больных с ДТЛ был обследован 41 человек: 28 больных с подострым течением заболевания и 13 больных с хроническим. Средний возраст пациентов составил 43,3±3,8 лет.

С подострым течением ДТЛ длительность заболевания составила около 6 месяцев. В отличии от подострого варианта ЭАА, при подостром течении ДТЛ в подгруппе больных с увеличенными ВГЛУ отмечалось более тяжелое течение заболевания. Оно проявлялось наличием яркого интоксикационного синдрома и одышки, поэтому величина КИ у этих пациентов была выше и составляла 2,2±0,2 балла в отличии от лиц без увеличенных ВГЛУ (КИ=1,7±0,1). Течение заболевания сопровождалось у них также существенным и более частым увеличением уровня СОЭ (74,4±5,9 мм/час). Однако, при исследовании функциональных показателей внешнего дыхания частота выраженности их нарушений была выше у больных без увеличения ВГЛУ (таблица 5).

Таблица 5 - Сравнительная характеристика клинических, лабораторных и функциональных показателей при подостром варианте течения ДТЛ.

Показатели	Подострый вариант течения ДТЛ с лимфаденопатией средостения	Подострый вариант течения ДТЛ без лимфаденопатии средостения
Кумулятивный индекс (баллы)	2,2±0,2*	1,7±0,1
СОЭ (мм/ч)	74,4±5,9*	54,0±5,8
Лейкоциты (10^9/л)	7,9±0,5	10,7±0,3
П/я (%)	10,0±0,6	9,0±0,8
ЖЕЛ (% д.в.)	64,8±7,0	66,1±6,9
ОФВ1 (% д.в.)	67,5±3,5	54,4±3,6

Примечание: «*» - $p < 0,05$- различия статистически достоверны при сравнении подгрупп.

С подострым течением ДТЛ лимфаденопатию средостения мы зарегистрировали почти у трети больных, в основном в бифуркационной и паратрахеальной, реже в парааортальной и бронхопульмональной группах. Средний размер увеличенных лимфоузлов составлял 13,1±0,3 мм. Увеличение лимфоузлов было несимметричным, чаще всего односторонним, реже двусторонним. Их контуры были нечеткими и неровными четверти случаев была отмечена тенденция к слиянию в конгломераты. При денситометрическом анализе ВГЛУ у пациентов с подострым течением ДТЛ, в отличии от СОД, в 75% случаев мы наблюдали неоднородную структуру лимфатических узлов с участками понижения плотности до 25 HU (рисунок 1).

Морфологические особенности легочной ткани и ВГЛУ при подостром течении ДТЛ связаны с формированием защитных механизмов Т-клеточного иммунитета в ответ на диссеминацию туберкулезной инфекции и соответствовали развитию в этих органах гранулематоза гиперчувствительного типа. В составе лимфоузлов эпителиоидно-клеточные гранулемы находились на разных стадиях формирования, отражая волнообразность течения специфического процесса, появление участков некроза с последующей их казеификацией. Степень

выраженности деструктивных изменений коррелировала в легочной ткани и ВГЛУ, была связана с активностью туберкулезного воспаления и являлась прогностическим признаком заболевания. При низкой активности туберкулезного воспаления развитие эпителиоидно-клеточных гранулем могло носить продуктивный характер (рисунок 4а). При прогрессировании ДТЛ эпителиоидно-клеточные гранулемы сливались между собой с формированием более крупных очагов казеозного некроза, которые определялись как в легких, так и во ВГЛУ (рисунок 4б). Более того, воспалительный процесс часто поражал капсулу лимфатических узлов и мог переходить на окружающую жировую клетчатку (рисунок 4в).

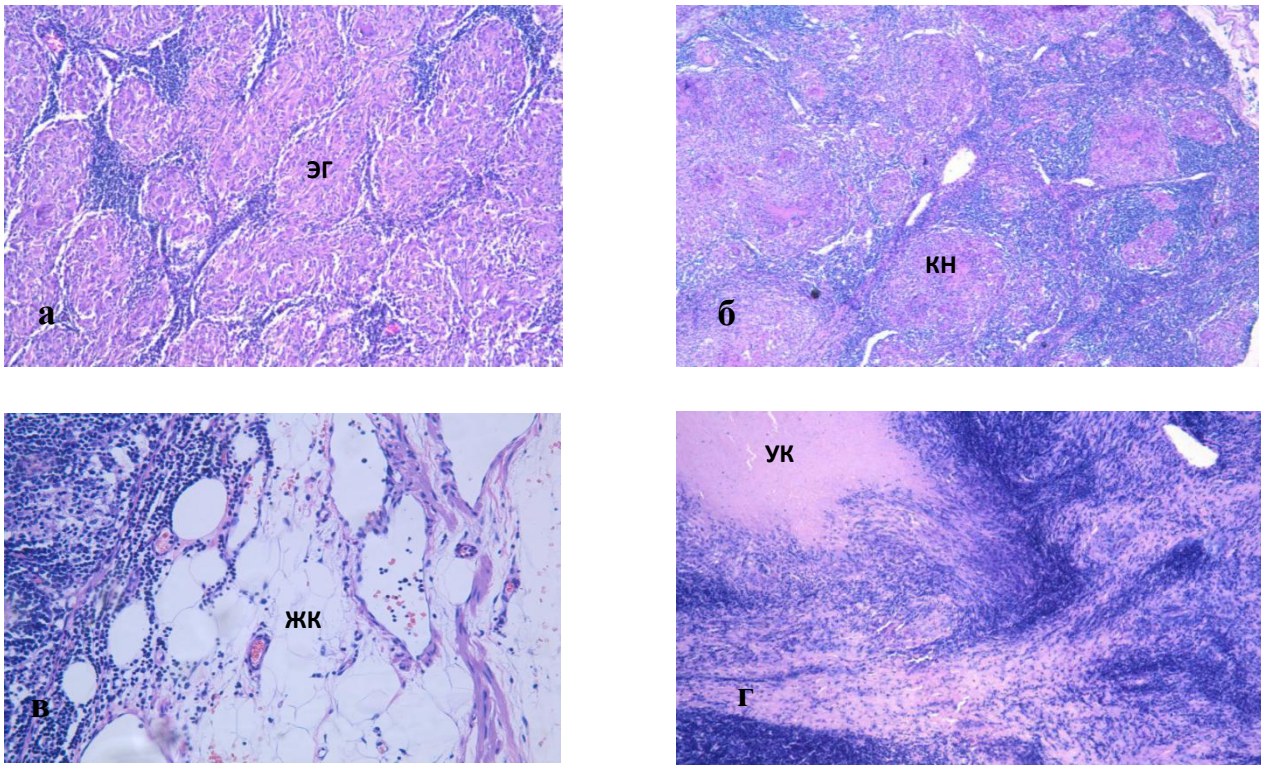

Рисунок 4 - Диссеминированный туберкулез легких, окраска гематоксилином и эозином: **а** – эпителиоидно-клеточные гранулемы (ЭГ) продуктивного типа, х220; **б** – множественные очаги казеозного некроза (КН), окруженные грануляционной тканью, х160; **в** – клеточная инфильтрация капсулы лимфатического узла и подлежащей жировой клетчатки (ЖК), х320; **г** – диффузный фиброз вокруг уплотненного казеоза (УК), х160.

При хроническом течении ДТЛ длительность заболевания составила 49 месяцев. Анализируя клинические, лабораторные и функциональные показатели больных без лимфаденопатии средостения при подостром и хроническом течении ДТЛ мы не обнаружили достоверных различий между ними, и пришли к заключению, что выраженность клинической симптоматики и исследуемых отклонений у них практически идентична (таблица 6), в отличии от пациентов других нозологических групп.

Таблица 6 - Сравнительная характеристика клинических, лабораторных и функциональных показателей при хроническом варианте течения ДТЛ.

Показатели	Хронический вариант течения ДТЛ с лимфаденопатией средостения	Хронический вариант течения ДТЛ без лимфаденопатии средостения
Кумулятивный индекс (баллы)	-	1,7±0,4
СОЭ (мм/ч)	6,0	52,8±23,5
Лейкоциты (10^9/л)	3,5	11,1±0,1
П/я (%)	5,0	13,0±1,0
ЖЕЛ (% д.в.)	89,0	56,1±9,8
ОФВ1 (% д.в.)	88,0	51,6±9,6

Хроническое течение ДТЛ практически не сопровождалось увеличением ВГЛУ и мы выявили увеличение ВГЛУ лишь у одного больного (7,7%) в паратрахеальных (до 12 мм) и бронхопульмональных лимфоузлах (до 14 мм). Размеры увеличенных ВГЛУ в среднем составляли 13±0,3 мм, контуры их были четкие. Структура лимфоузлов была неоднородной с участками повышенной плотности от 50 HU и выше (в среднем 72,7±1,1 HU), что связано с развитием фиброзных изменений. Степень их выраженности в легких и ВГЛУ соответствовала признакам развития диффузного и/или очагового склероза без выраженной гиалинизации, о чем свидетельствовали данные морфологического исследования (рисунок 4г).

Таким образом, среди изученных нами легочных гранулематозов наиболее часто лимфаденопатия средостения встречалась при СОД - в 83% случаев, при ЭАА - в 12% случаев и при ДТЛ - в 5% случаев. Практически у всех больных с СОД лимфаденопатия средостения не зависела от характера течения заболевания, в то время как при ДТЛ и ЭАА она наблюдалась главным образом при подостром течении.

При рентгенологическом сравнении увеличенных ВГЛУ установлено, что при СОД затрагивались практически все их группы (бронхопульмональная, паратрахеальная и парааортальная и бифуркационная), тогда как при ДТЛ, в основном, бифуркационная и паратрахеальные группы, а при ЭАА - бронхопульмональная и бифуркационная группы. При СОД увеличенные ВГЛУ достигали размеров 20,1±1,9 мм, что достоверно отличалось от ДТЛ - 13,1±0,3 мм и ЭАА - 13,5±0,6 мм.

При сравнительной характеристике клинической симптоматики у пациентов с подострым течением ЭАА с лимфаденопатией средостения отмечалась менее тяжелая картина, чем у пациентов с лимфаденопатией. И наоборот, при подостром течении ДТЛ с лимфаденопатией средостения наблюдали более тяжелое течение заболевания, чем у больных без увеличения ВГЛУ, что подтверждалось более высоким показателем кумулятивного индекса.

Это также находило свое отражение и в показателях клинического анализа крови, где при подостром течении ДТЛ у больных с лимфаденопатией средостения отмечалось достоверное увеличение показателей СОЭ, а уровень лейкоцитов имел тенденцию к повышению. При ЭАА наоборот, у пациентов с увеличенными ВГЛУ, уровень СОЭ был достоверно ниже, чем у пациентов без лимфаденопатии средостения.

При исследовании данных функциональных показателей не было выявлено достоверных различий у пациентов с лимфаденопатией средостения и без таковой при всех изученных нозологиях.

Денситометрический анализ увеличенных ВГЛУ показал, что при хроническом течении всех рассмотренных нами нозологий, имеют место одинаково высокие значения показателей плотности ВГЛУ, тогда как при подостром варианте более низкие их значения, в особенности при ДТЛ. При подостром варианте СОД и ЭАА показатели плотности лимфоузлов между собой имели близкие значения и они были достоверно выше в сравнении с показателями при ДТЛ.

При сравнении полученных результатов денситометрического исследования с данными морфологической картины увеличенных ВГЛУ при подостром варианте течения легочных гранулематозов обращает внимание разный характер распределения и состояния гранулем. При СОД фомируются множественные, однотипные равномерно распределенные в паренхиме гранулемы без некроза. При ЭАА их немного, но имеются плотные, варьирующие по размеру депозиты. При ДТЛ - не смотря на значительное количество гранулем, большая их часть имела зоны некроза, в том числе казеозного.

Полученные данные легли в основу разработанного нами алгоритма дифференциальной диагностики легочных гранулематозов с близким характером течения.

ВЫВОДЫ:

1. Лимфаденопатия средостения чаще всего наблюдается при впервые выявленном (95,9%) и хроническом (89,4%) течении СОД, тогда как при ЭАА и ДТЛ при подостром варианте заболевания (44,7% и 28,6% соответственно). Увеличение ВГЛУ максимально выражено при СОД (20,1±1,9 мм) и затрагивает все основные группы лимфоузлов. Оно имеет близкие значения при ЭАА и ДТЛ (13,6±0,6 мм и 13,1±0,3 мм соответственно), где при ЭАА чаще поражаются бронхопульмональные и бифуркационные группы, а при ДТЛ – бифуркационные и паратрахеальные группы.

2. Лимфаденопатия средостения у больных с подострым вариантом легочного гранулематоза отражает благоприятное течение заболевания при ЭАА, проявляющееся меньшей выраженностью

клинических симптомов (КИ=1,9±0,1 балла) и воспалительных показателей гемограммы. В отличие от аналогичного варианта при ДТЛ, где она является маркером тяжелых клинико-лабораторных нарушений (КИ=2,2±0,2 балла, СОЭ -74,4±5,9 мм/ч). При СОД увеличение ВГЛУ не влияет на клиническое проявление воспалительного процесса в легких (КИ=0,9±0,1 балла). При всех рассмотренных нозологиях наличие лимфаденопатии средостения не влияет на функциональные показатели вентиляционной способности органов дыхания.

3. При впервые выявленном СОД плотность паренхимы ВГЛУ варьирует незначительно (40-60 HU), составляет в среднем 49,8±0,7 HU и отражает мономорфность проявлений гранулематозной реакции. В отличие от СОД при ДТЛ в 75% случаев имеет место неоднородность структурных нарушений лимфатических узлов с формированием участков пониженной плотности до 25 HU, что обусловлено частичной казеификацией паренхимы. При хроническом течении этих заболеваний показатели плотности увеличенных ВГЛУ достоверно не отличаются между собой (69,1±0,6 HU и 72,7±1,1 HU соответственно) и соответствуют развитию фиброзных изменений паренхимы.

4. При остром варианте ЭАА имеет место развитие фолликулярной гиперплазии ВГЛУ, плотность паренхимы варьирует незначительно (36,6±1,0 HU). При подостром течении заболевания у 70,6% больных она составляет 53,1±0,8 HU, также как и при впервые выявленном СОД, и соответствует развитию гранулематозной реакции. При наличии гиалиноподобных депозитов в 29,4% случаев плотность ВГЛУ достигает 65,4±0,9 HU. При хроническом течении ЭАА (68,8±1,0 HU) денситометрическая характеристика лимфоузлов не отличается от таковой при СОД и ДТЛ.

5. Морфологические особенности лимфаденопатии средостения проявляются в полной мере при подостром течении легочного гранулематоза, отражают развитие продуктивных мономорфных (СОД) или деструктивно-измененных, гетерогенных эпителиоидно-клеточных гранулем с переходом воспалительного процесса на капсулу лимфатического узла (ДТЛ). Гранулематозная реакция при ЭАА связана с развитием иммунокомплексной реакции, формированием гистиоцитарно-макрофагальных и плазмоцитарных клеточных скоплений без некроза, возможным отложением гиалиноподобных депозитов не характерных для СОД и ДТЛ.

6. При СОД и ДТЛ наблюдается выраженное соответствие морфологических изменений ВГЛУ и легких , где гранулематозная реакция сохраняет соответственно свой продуктивный или деструктивный характер, степень выраженности фиброзных изменений. При остром течении ЭАА изменения лимфоузлов (фолликулярная гиперплазия и скопление плазматических клеток) опережают развитие признаков иммунокомплексной реакции в легочной ткани, где они

появляются только при подостром течении заболевания в виде гистиоцитарно-макрофагальных гранулем, выявляемых в этот же период в ВГЛУ. При этом отложения гиалиноподобных депозитов наблюдаются только в лимфатических узлах и имеет диагностическое значение.

ПРАКТИЧЕСКИЕ РЕКОМЕНДАЦИИ

1. Лимфаденопатия средостения является маркером тяжелой клинической симптоматики при подостром варианте течения ДТЛ, в отличие от СОД и ЭАА.

2. При исследовании на КТВР ОГК размеры ВГЛУ при СОД составляют 20 мм и более, при ДТЛ и ЭАА менее 20 мм.

3. Рекомендовано проводить денситометрическое исследование ВГЛУ для определения варианта течения исследованных нами гранулематозных болезней легких.

4. Для дифференциальной диагностики больных ДТЛ и СОД с лимфаденопатией средостения достаточно проводить морфологическое исследование легочной ткани, тогда как при ЭАА дополнительно биоптаты ВГЛУ.

Алгоритм диагностических исследований у больных с лимфаденопатией средостения при подостром варианте течения легочных гранулематозов.

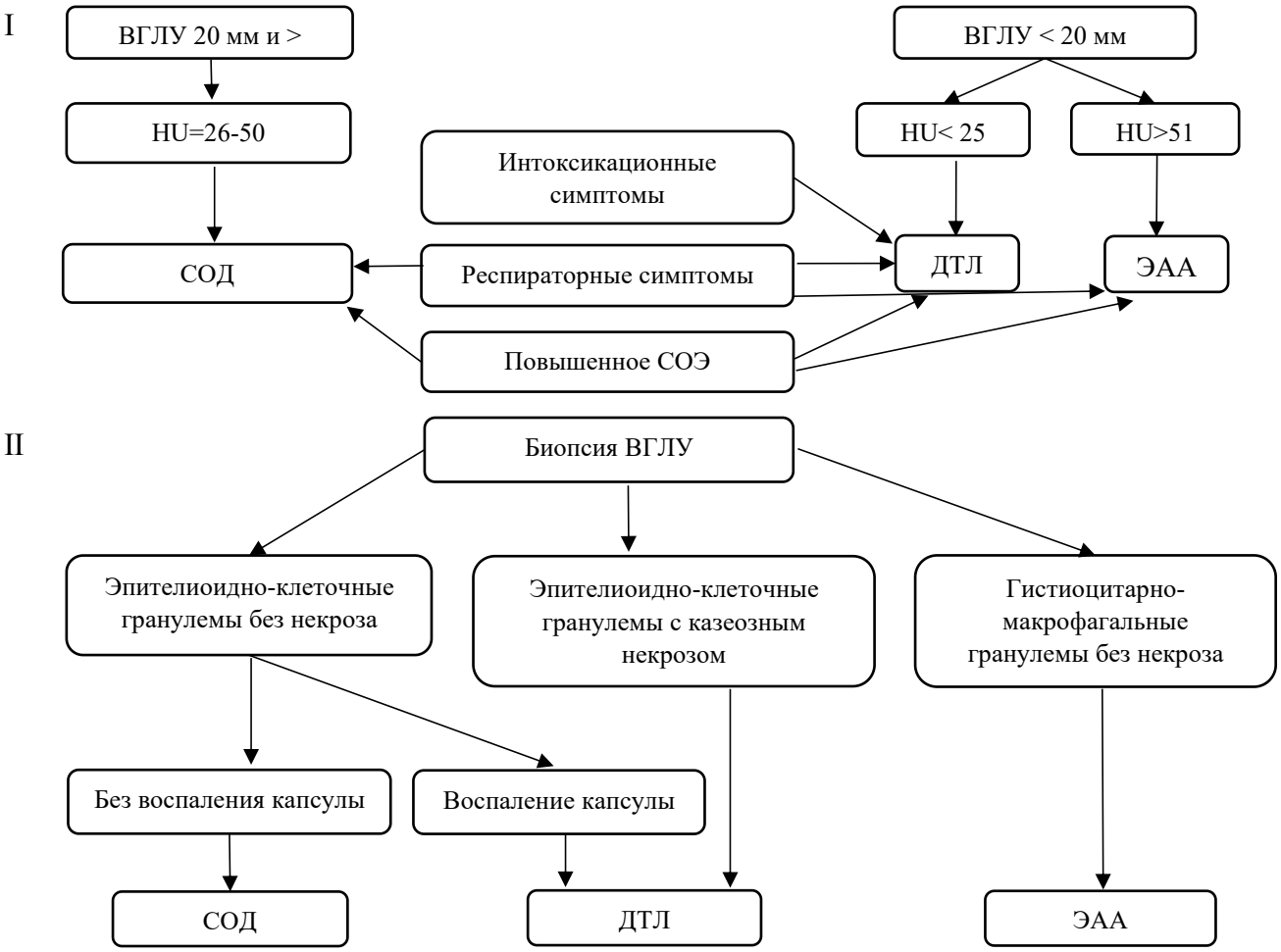

СПИСОК РАБОТ, ОПУБЛИКОВАННЫХ ПО ТЕМЕ ДИССЕРТАЦИИ

1. Макарьянц, Н.Н. Лимфаденопатия средостения при туберкулезе и некоторых легочных гранулематозов / Н.Н. Макарьянц, Л.Н. Лепеха, Л.А. Семенова, Р.Б. Амансахедов, **А. Х. Семенова** // Тезисы всероссийской научно-практической конференции с международным участием «Междисциплинарный подход в решении проблемы туберкулеза». - 2017. - С. 24-25.

2. **Семенова, А.Х.** Частота выявления лимфаденопатии средостения у больных гранулематозными заболеваниями легких / А.Х. Семенова // Сборник трудов Российской научно-практической конференции молодых ученых с международным участием, посвященный всемирному дню борьбы с туберкулезом ФГБНУ «ЦНИИТ». – 2017. – Москва. – С. 213-215.

3. **Семенова, А.Х.** Сравнительная характеристика рентгено-морфологических особенностей лимфоаденопатий средостения при гранулематозных болезнях легких / А.Х. Семенова, Н.Н. Макарьянц, Л.Н. Лепеха, И.В. Сивокозов // Медицинский альянс. - 2018. - №S3. - С.168-170. - ИФ=0.950

4. Makaryants, N. The comparative characteristics of mediastinal lymphadenopathies in granulomatous pulmonary diseases / N. Makaryants, L. Lepekha, I. Sivokozov, **A. Semenova** // European Respiratory Journal. - 2018, 52: PA3004; DOI: 10.1183/13993003.congress-2018. PA3004

5. **Семенова, А.Х.** Сравнительная характеристика особенностей лимфаденопатий средостения при гранулематозных болезнях легких / А.Х. Семенова, Н.Н. Макарьянц, Л.Н. Лепеха, И.В. Сивокозов, Р.Б. Амансахедов // Сборник трудов Российской научно-практической конференции молодых ученых с международным участием, посвященный всемирному дню борьбы с туберкулезом ФГБНУ «ЦНИИТ». – 2018. – Москва. – С. 171-172.

6. Макарьянц, Н.Н. Лепеха Л.Н., **Семенова А.Х.**, Амансахедов Р.Б. Частота выявления и рентгеноморфологическая диагностика лимфаденопатий средостения при некоторых гранулематозных заболеваниях легких во фтизиатрической практике / Н.Н. Макарьянц, Л.Н. Лепеха, А.Х. Семенова, Р.Б. Амансахедов // Туберкулез и социально значимые заболевания. - 2019. - №1. - С.83-84.

7. **Семенова, А.Х.** Особенности лимфаденопатии средостения при различных гранулематозных заболеваниях легких / А.Х. Семенова, Н.Н. Макарьянц, Л.Н. Лепеха, Н.Г. Демьяненко, С.С. Никитин // Актуальные вопросы военной фтизиатрии: сборник научных трудов. Выпуск X. Ярославль-Пушкино, МО, Канцлер. - 2019. - С. 214-223.

8. **Семенова, А.Х.** Клинико-морфологические особенности лимфаденопатии средостения при гранулематозных болезнях легких / А.Х. Семенова, Н.Н. Макарьянц, Л.Н. Лепеха, Н.Г.

Демьяненко, И.В. Сивокозов // Вестник Центрального научно-исследовательского института туберкулеза. Специальный выпуск №1. - 2019. - С. 74-76. doi:10.7868/S258766781905039X.

9. **Семенова, А.Х.** Лимфаденопатия средостения при различных гранулематозных болезнях легких / А.Х. Семенова, Н.Н. Макарьянц, Л.Н. Лепеха, Н.Г. Демьяненко, И.В. Сивокозов // Вестник Центрального научно-исследовательского института туберкулеза. Специальный выпуск №2. - 2019. - С. 77-78. doi:10.7868/S2587667819060335.

10. Макарьянц, Н.Н. Клинико-рентгенологические особенности различных вариантов экзогенного аллергического альвеолита / Н.Н. Макарьянц, Р.Б. Амансахедов, Л.Н. Лепеха, **А.Х. Семенова**, Е.И. Шмелев, Н.Г. Демьяненко // Вестник рентгенологии и радиологии. – Т. 100. - № 3. - 2019. - С.136-144. doi:10.20862/0042-4676-2019-100-3-136-144.

11. **Семенова, А.Х.** Клинические и морфологические особенности лимфаденопатии средостения при гранулематозных заболеваниях легких / А.Х. Семенова, Н.Н. Макарьянц, Л.Н. Лепеха, Е.И. Шмелев, И.В. Сивокозов, Н.Г. Демьяненко // Пульмонология. - Т.29. №6. - 2019. - С.685-694. doi:10.18093/0869-0189-2019-29-6-685-694.

Список сокращений

ВАТС - видеоассистированная торакоскопическая биопсия

ВГЛУ - внутригрудные лимфатические узлы

ДТЛ - диссеминированный туберкулез легких

ЖЕЛ - жизненная емкость легких

КИ - кумулятивный индекс

КТВР ОГК - компьютерная томография высокого разрешения органов грудной клетки

ОФВ1- объем форсированного выдоха за 1 секунду

ИТ - индекс Тиффно

ПЯЛ - полинуклеоядерные лейкоциты

П/я – палочкоядерные нейтрофилы

СОД - саркоидоз органов дыхания

СОЭ - скорость оседания эритроцитов

ТББЛ - трансбронхиальная биопсия легкого

ЭАА - экзогенный аллергический альвеолит

DLCO/SB - диффузионная способность легких

DLCO/VA - коэффициент диффузии